КЛИНИЧЕСКАЯ РЕНТГЕНОАНАТОМИЯ ЧЕРЕПА

ОБЩИЕ ПРИНЦИПЫ РЕНТГЕНОЛОГИЧЕСКОГО ИССЛЕДОВАНИЯ ЧЕРЕПА

- 1) Использование средств защиты пациента от ионизирующего излучения (индивидуальных, общих)
- 2) Применяемые кассеты 13/18, 18/24,24/30 см
- 3) использование отсеивающей решетки
- 4) наличие разметки на кассете в виде 2 взаимно перпендикулярных линий для точности укладки и центровки пациента
- 5) использование тубуса, ограничивающего пучок лучей.
- 6) Фокусное расстояние при выполнении обзорных рентгенограмм -1м; при выполнении прицельных снимков выбирается индивидуально.
- 7) использование в работе угломера и угловых приставок

ОБЩИЕ ЗАКОНОМЕРНОСТИ РЕНТГЕНОВСКОГО ИЗОБРАЖЕНИЯ КОСТЕЙ ЧЕРЕПА



Положение и ширина «немой» зоны зависят от:

1) Формы черепа
2) Ориентации черепа относительно кассеты
3) Ориентации центрального пучка рентгеновых лучей

В крыше черепа выделяют три отдела:

1. Краеобразующий отдел- участок крыши черепа по отношению к которому пучок рентеновых лучей направлен ортоградно-касательно.
2. Центральный отдел- участок крыши черепа по отношению к которому центральный пучок рентгеновых лучей направлен перпендикулярно.
3. Переходный отдел- участок крыши черепа расположенный между краеобразующим и центральным.

Знание закономерностей проекционного перемещения этих зон позволяет рентгенологу в каждом конкретном случае правильно выбрать оптимальную проекцию.

ОБЩИЕ ЗАКОНОМЕРНОСТИ РЕНТГЕНОВСКОГО ИЗОБРАЖЕНИЯ КОСТЕЙ ЧЕРЕПА

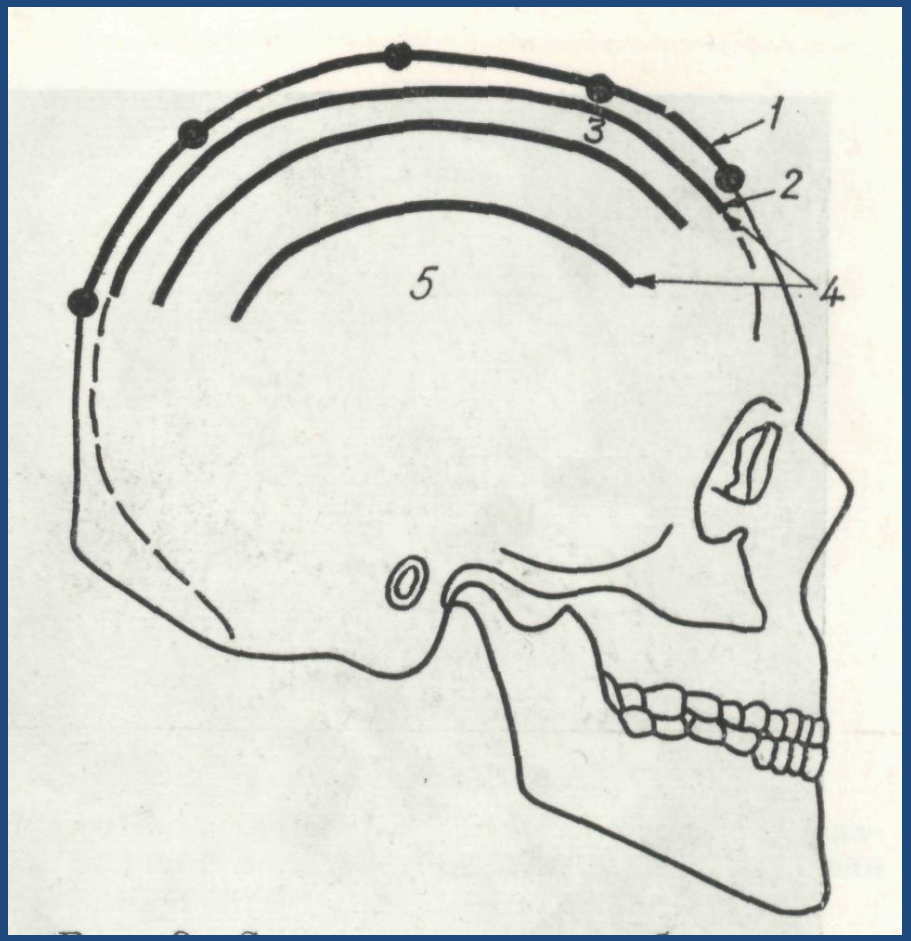

- Схематическое изображение проекционного укорочения парасагиттальной зоны.

- 1- наружная пластинка
- 2-внутренняя пластинка
- 1-2- краеобразующий отдел
- 3- «немая» зона
- 4- переходный отдел
- 5- центральный отдел

ВИДЫ УКЛАДОК ПРИ РЕНТГЕНОГРАФИИ ЧЕРЕПА (Г.Ю.КОВАЛЬ)

Обзорные рентгенограммы черепа в основных проекциях:

1. Прямая проекция.

Прямая задняя проекция

Прямая передняя проекция

2. Боковая проекция

Левая боковая проекция

Правая боковая проекция

3. Аксиальная проекция

Аксиальная подбородочная проекция

Аксиальная теменная проекция

Обзорные рентгенограммы черепа в дополнительных проекциях:

1. **Носо-лобная проекция** (для лобной чешуи, передних клиновидных отростков и спинки турецкого седла);
2. **Носо-подбородочная проекция** (для боковых отделов дна передней ямки черепа);
3. **Передняя полуаксиальная проекция** (для боковых отделов дна средней ямки черепа);
4. **Задняя полуаксиальная проекция** (для затылочной чешуи, дна задней ямки черепа и каменистой части височных костей).

ВИДЫ УКЛАДОК ПРИ РЕНТГЕНОГРАФИИ ЧЕРЕПА (И.Г.ЛАГУНОВА)

Основные проекции и дополнительные	
1. Боковая	Правая
	Левая
2. Прямая передняя	Обзорная
	Носолобная
	Носоподбородочная
3. Прямая задняя	Обзорная
	Затылочная
	Теменная
4. Аксиальная	Передняя аксиальная (обзорная)
	Передние полуаксиальные
	Задняя аксиальная (обзорная)
	Задние полуаксиальные

ВИДЫ УКЛАДОК ПРИ РЕНТГЕНОГРАФИИ ЧЕРЕПА (И.Г.ЛАГУНОВА)

Специальные проекции		Прицельные проекции
Турецкое седло	Боковая	Для любого отдела черепа
Пирамиды	Косая	
	Продольная	
	Поперечная	
Глазницы и скуловые кости	Продольная передняя	
	Продольная задняя	
	Косая	
Нижняя челюсть и челюстной сустав	Косые	
Подбородок	Аксиальная	
Носовые кости	Боковые	

ВИДЫ УКЛАДОК ПРИ РЕНТГЕНОГРАФИИ ЧЕРЕПА

1. Прямая передняя проекция
2 . Носолобная проекция
3. Носоподбородочноая прекция
4. Передняя аксиальныая проекция
5. Передняя полуаксиальная
6. Прямая задняя проекция
7. Задняя теменная проекция
8 . Задняя затылочная проекция
9 . Задняя аксиальная проекция
10. Задняя полуаксиальная прекция

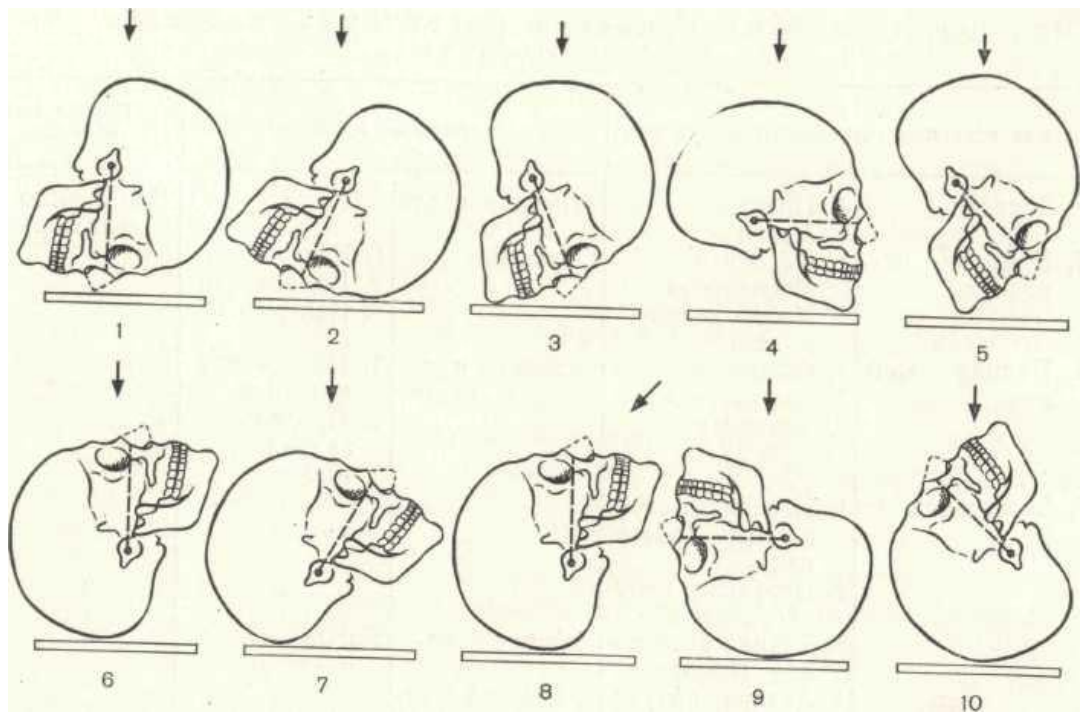

ПРЯМАЯ ПЕРЕДНЯЯ ОБЗОРНАЯ ПРОЕКЦИЯ ЧЕРЕПА

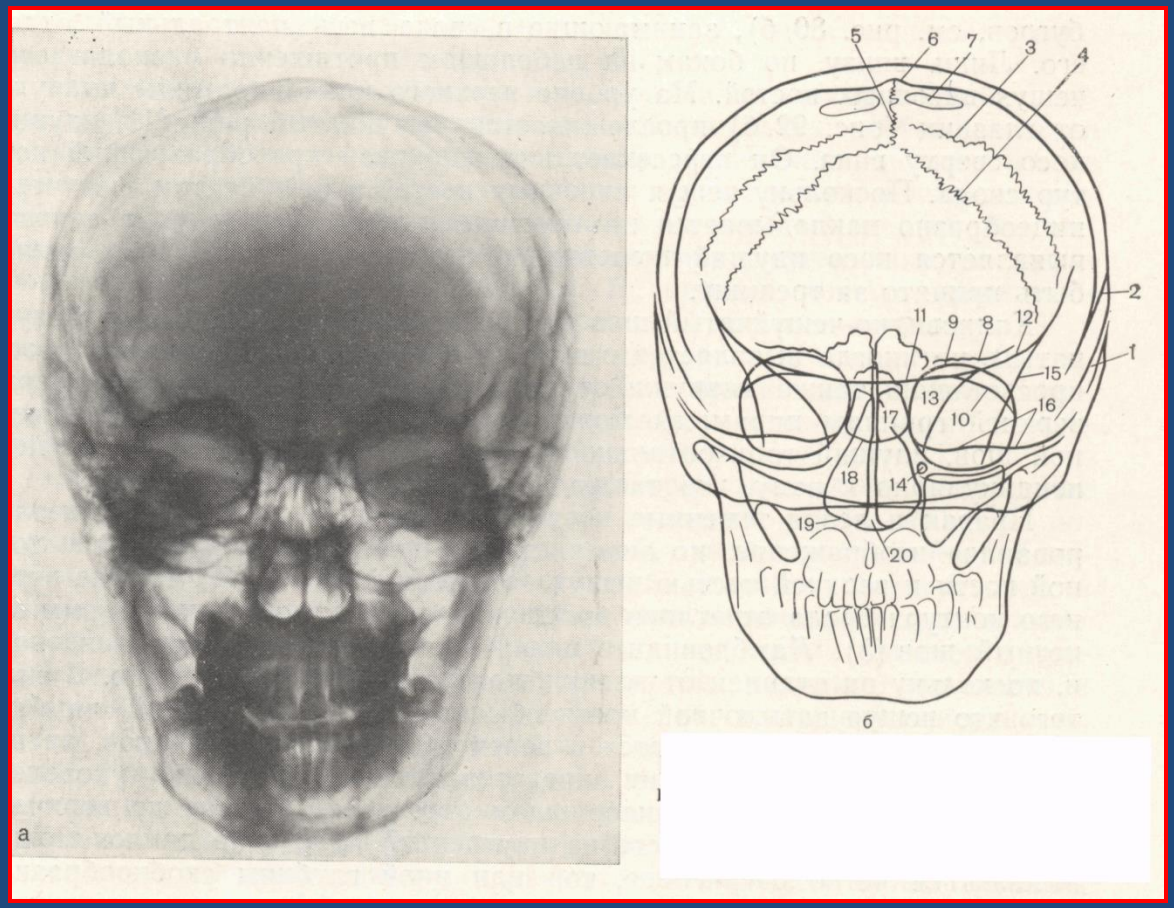

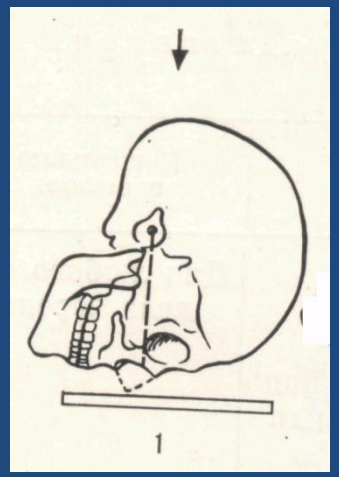

Снимок выполняется в положении исследуемого лежа на животе лицом вниз с упором головы на кончик носа. Пленка располагается в плоскости стола. Плоскость физиологической горизонтали перпендикулярна пленке. Центральный луч направляется перпендикулярно пленке.

БОКОВАЯ ПРОЕКЦИЯ ЧЕРЕПА

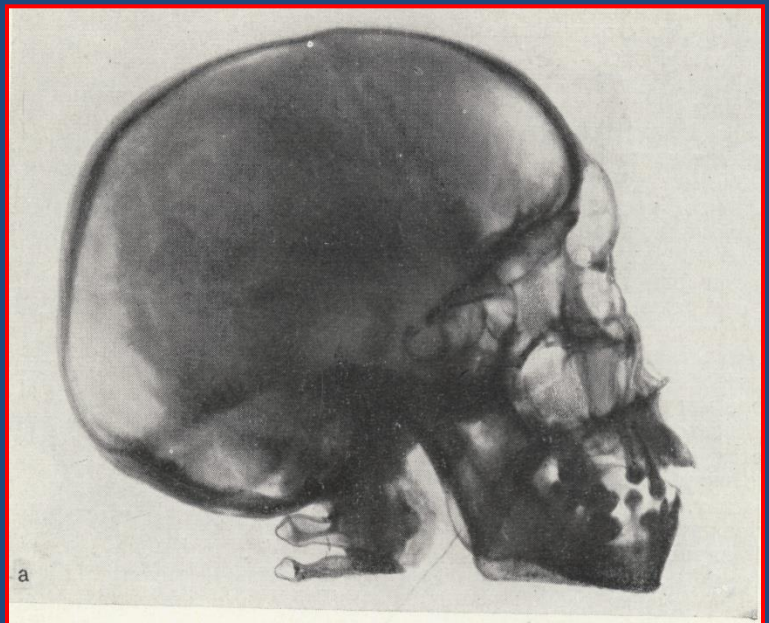

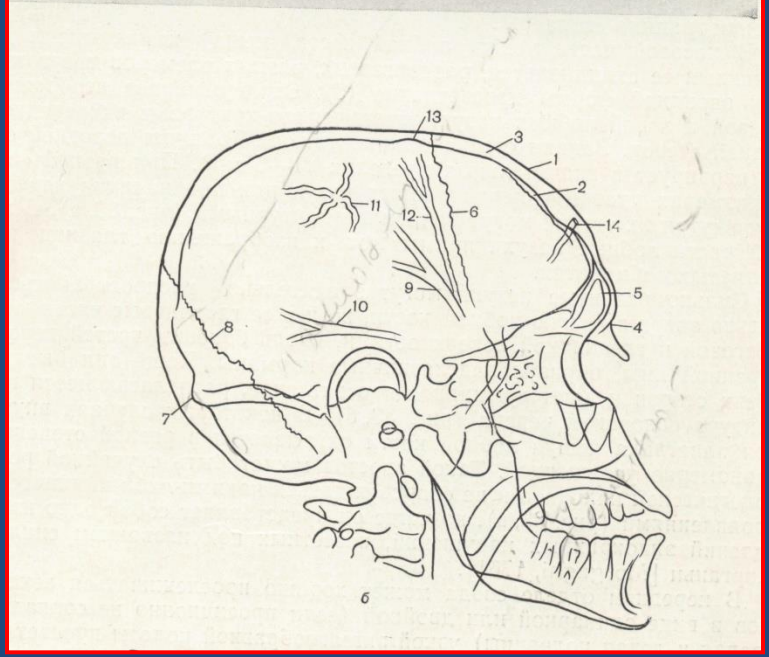



- При выполнении снимка больной лежит на животе, голова повернута набок так, чтобы сагиттальная плоскость располагалась параллельно, а плоскость ушной вертикали и физиологической горизонтали- перпендикулярно к плоскости стола . Центральный пучок лучей направляют на проекцию турецкого седла перпендикулярно к плоскости стола.

НОСОЛОБНАЯ ПРОЕКЦИЯ ЧЕРЕПА

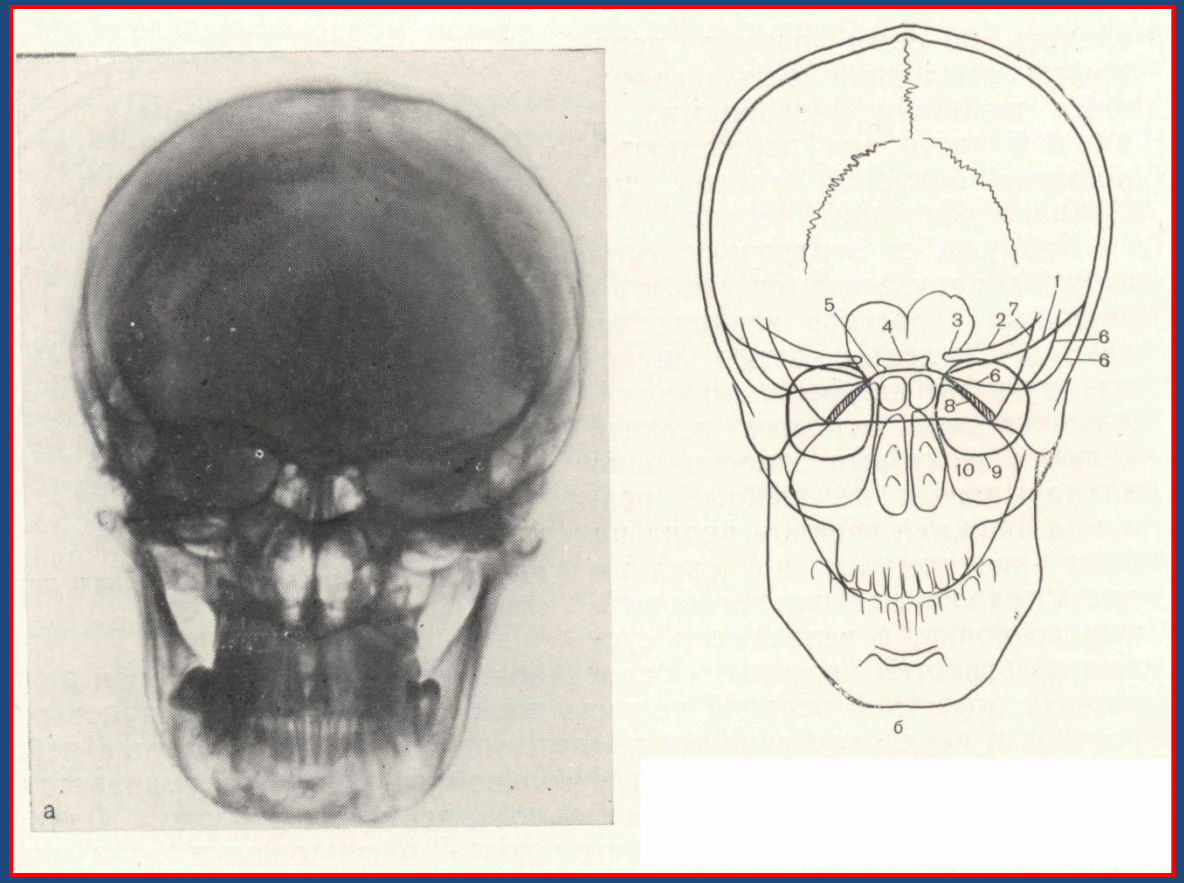

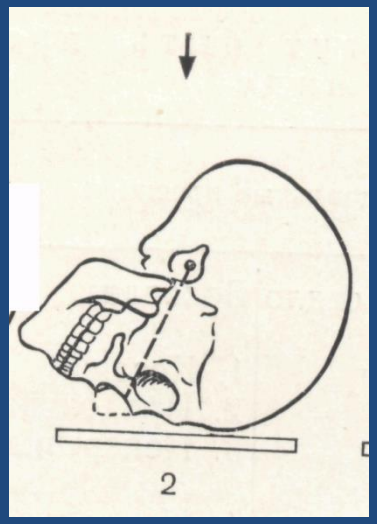

Снимок выполняется в положении исследуемого на животе, лицом вниз, с упором головы на лоб и кончик носа. Пленка располагается в плоскости стола. В этом положении физиологическая горизонталь составляет с плоскостью пленки угол 65°, открытый краниально. Центральный луч направляется перпендикулярно к пленке и на уровне нижних краев глазницы образует с плоскостью физиологической горизонтали угол 25°

НОСОПОДБОРОДОЧНАЯ ПРОЕКЦИЯ ЧЕРЕПА

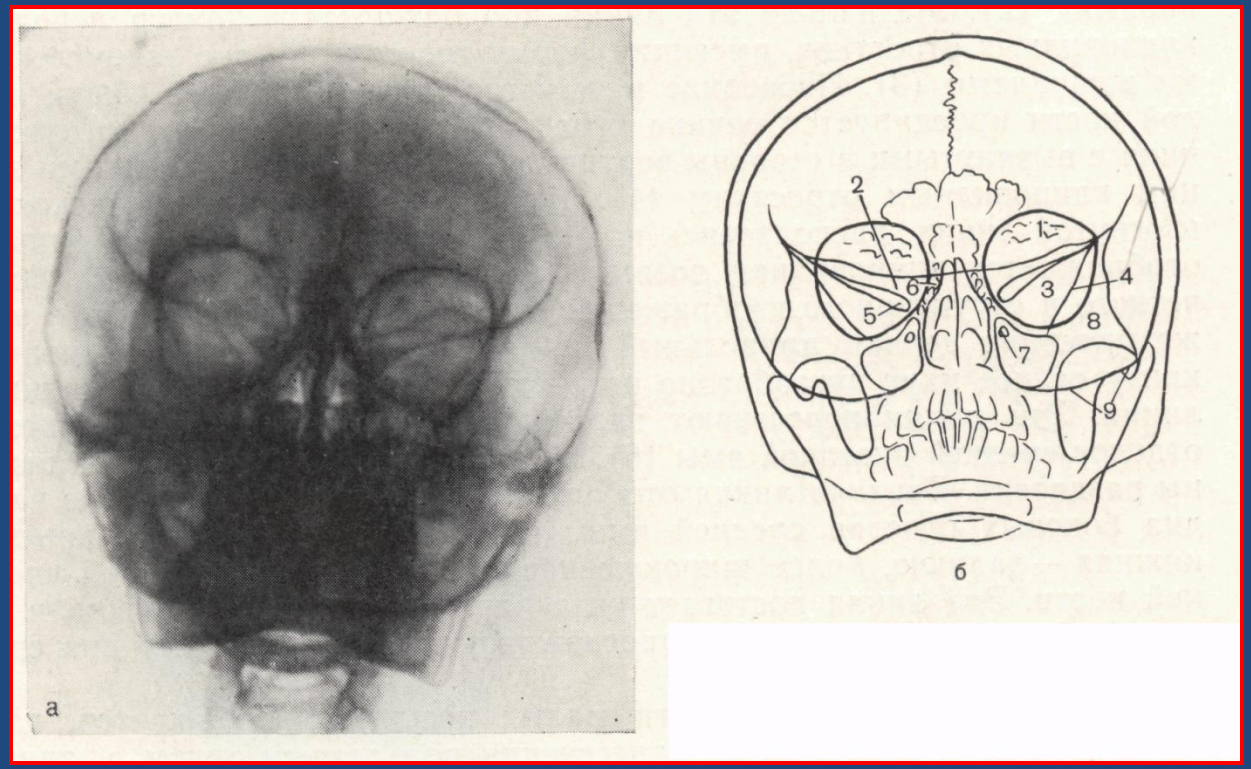

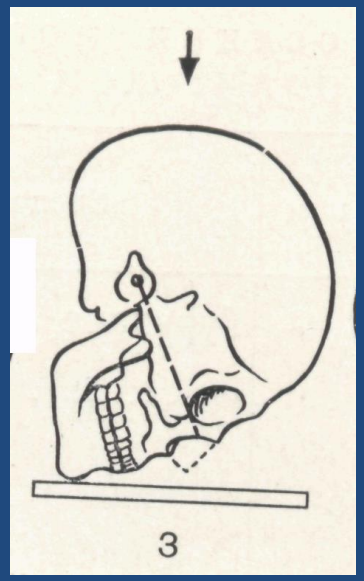

Снимок выполняется в положении исследуемого на животе, лицом вниз с упором на подбородок и нос. В атом положении плоскость физиологической горизонтали составляет с плоскостью пленки угол 60°, открытый каудально. Центральный луч направляется перпендикулярно к пленке, расположенной в плоскости стола на уровне нижних краев глазниц, и образует с плоскостью физиологической горизонтали угол 30°

ПЕРЕДНЯЯ АКСИАЛЬНАЯ ПРОЕКЦИЯ ЧЕРЕПА

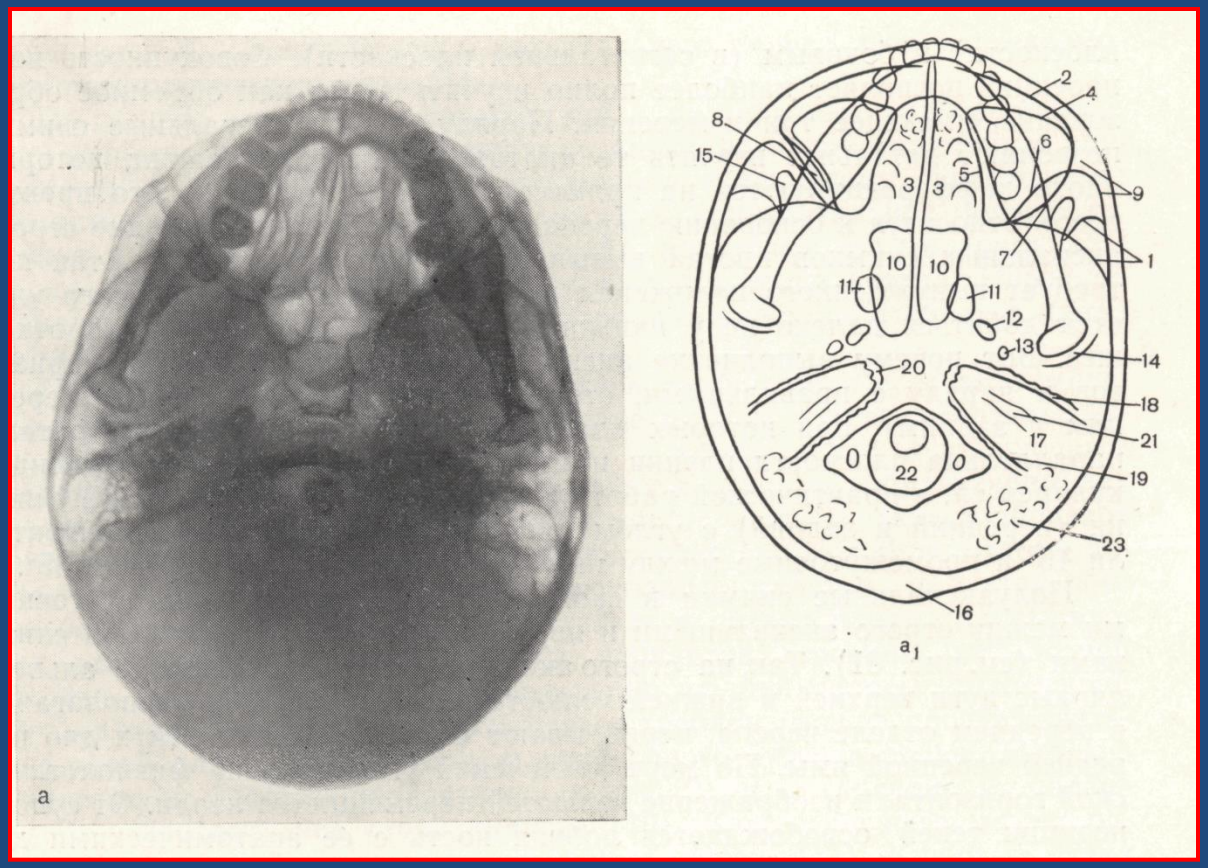

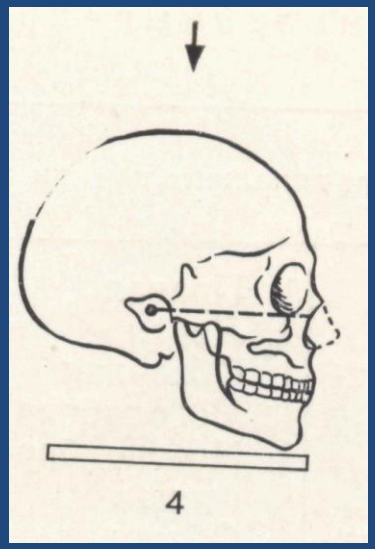

Аксиальный передний снимок (обзорный) выполняется как в положении исследуемого лежа, так и сидя (у края стола) с головой, отогнутой и вытянутой вперед так, чтобы она подбородком и нижней поверхностью шеи опиралась на середину пленки. В этом положении плоскость физиологической горизонтали параллельна плоскости пленки и стола. Центральный луч направляется перпендикулярно к ней на середину теменной области.

ПЕРЕДНЯЯ ПОЛУАКСИАЛЬНАЯ ПРОЕКЦИЯ ЧЕРЕПА

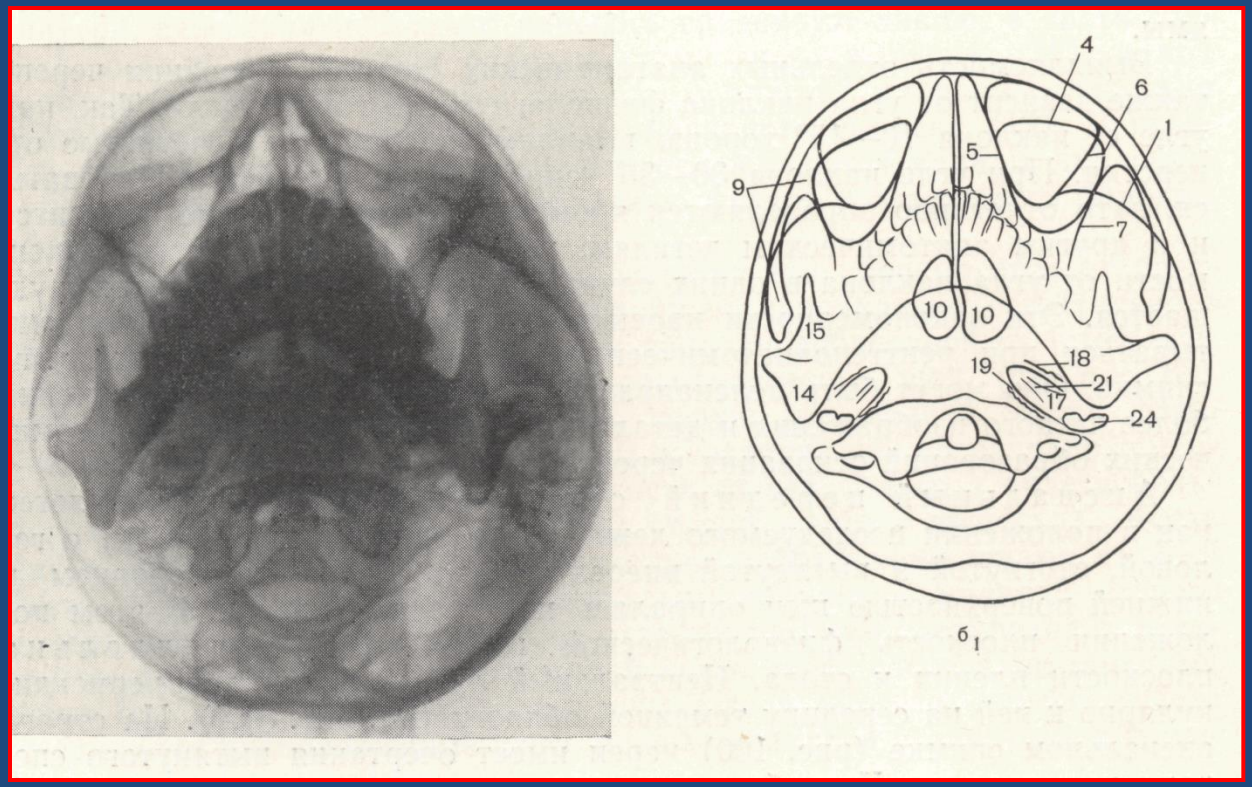

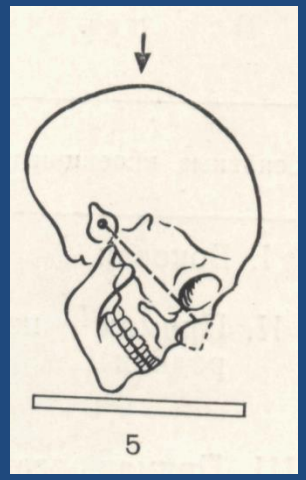

Этот снимок делают целенаправленным, варьируя угол наклона физиологической горизонтали в краниальную сторону от 10—15 до 30—35° для лучшего выявления отдельных анатомических деталей, плохо дифференцирующихся на строго аксиальном снимке. Он выполняется в положении исследуемого лежа на животе с упором на подбородок. Пленка располагается в плоскости стола. Центральный луч направляется перпендикулярно плоскости пленки на середину между теменными буграми.

ПРЯМАЯ ЗАДНЯЯ ОБЗОРНАЯ ПРОЕКЦИЯ ЧЕРЕПА

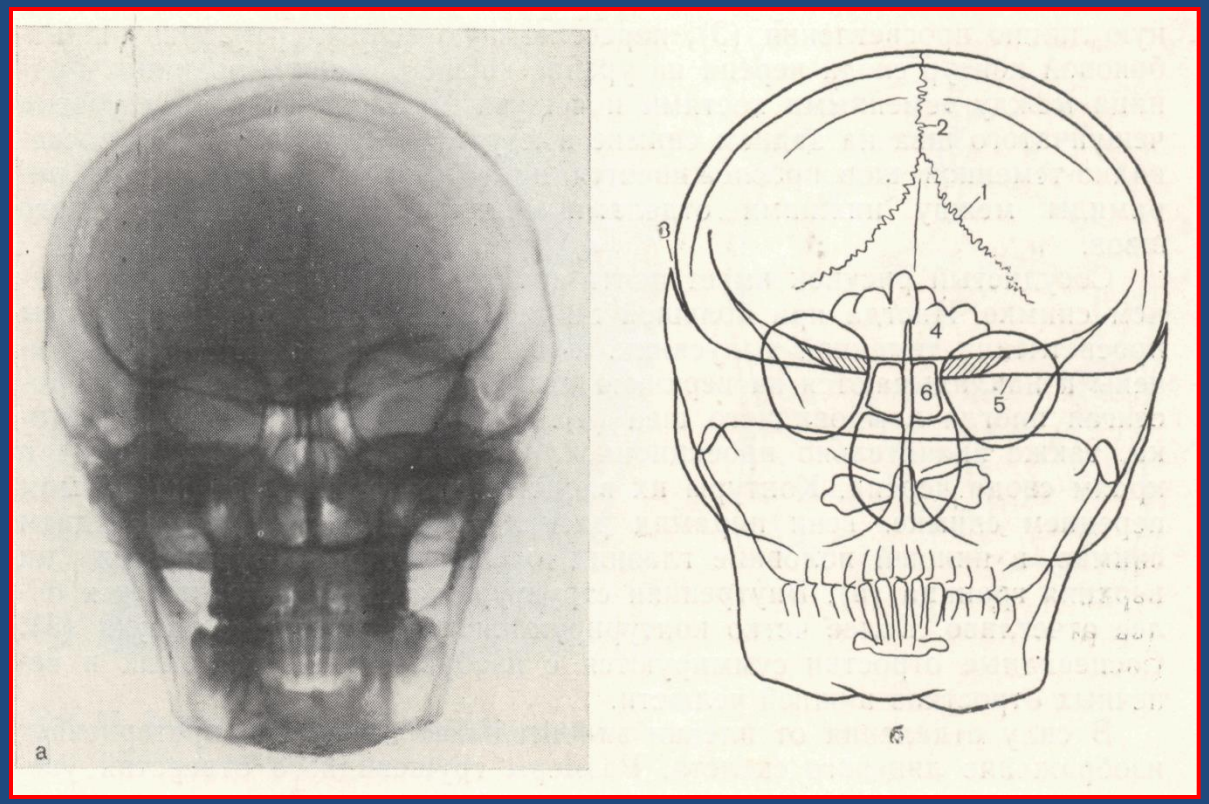

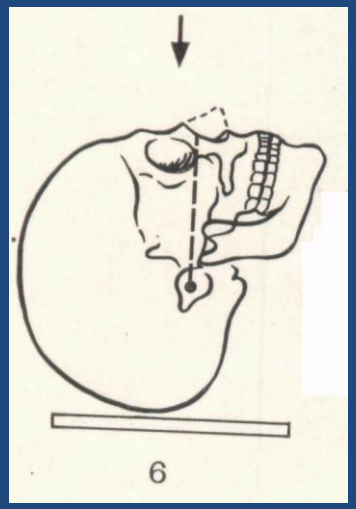

При его выполнении исследуемый лежит на спине с упором на пленку серединой затылка. В практической работе эта укладка используется главным образом у детей и у лиц, которым трудно лежать па животе лицом вниз. Соотношения плоскости физиологической горизонтали, плоскости стола и пленки и направления центрального луча остаются такими же, как и на прямом обзорном переднем снимке.

ЗАДНЯЯ ЗАТЫЛОЧНАЯ ПРОЕКЦИЯ ЧЕРЕПА

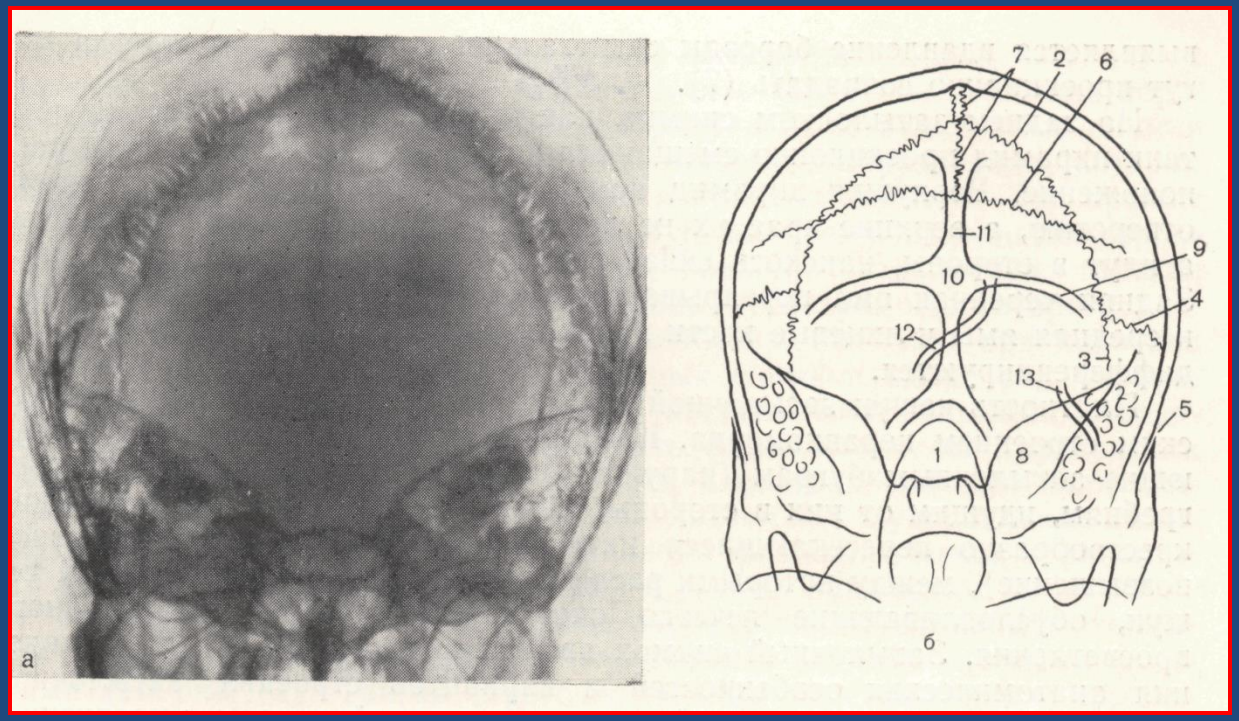

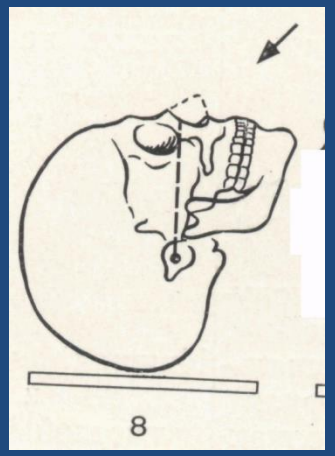

Снимок выполняется в положении исследуемого на спине. Пленка расположена в плоскости стола. Плоскость физиологической горизонтали перпендикулярна к пленке. Центральный луч направляется на пленку под углом 45°, открытым краниально (при выполнении этого снимка часто пользуются клиновидной подставкой с углом наклона 45°, которую помещают под голову; пленку располагают на подставке, а центральный луч направляют перпендикулярно к плоскости стола).

ЗАДНЯЯ АКСИАЛЬНАЯ ПРОЕКЦИЯ ЧЕРЕПА

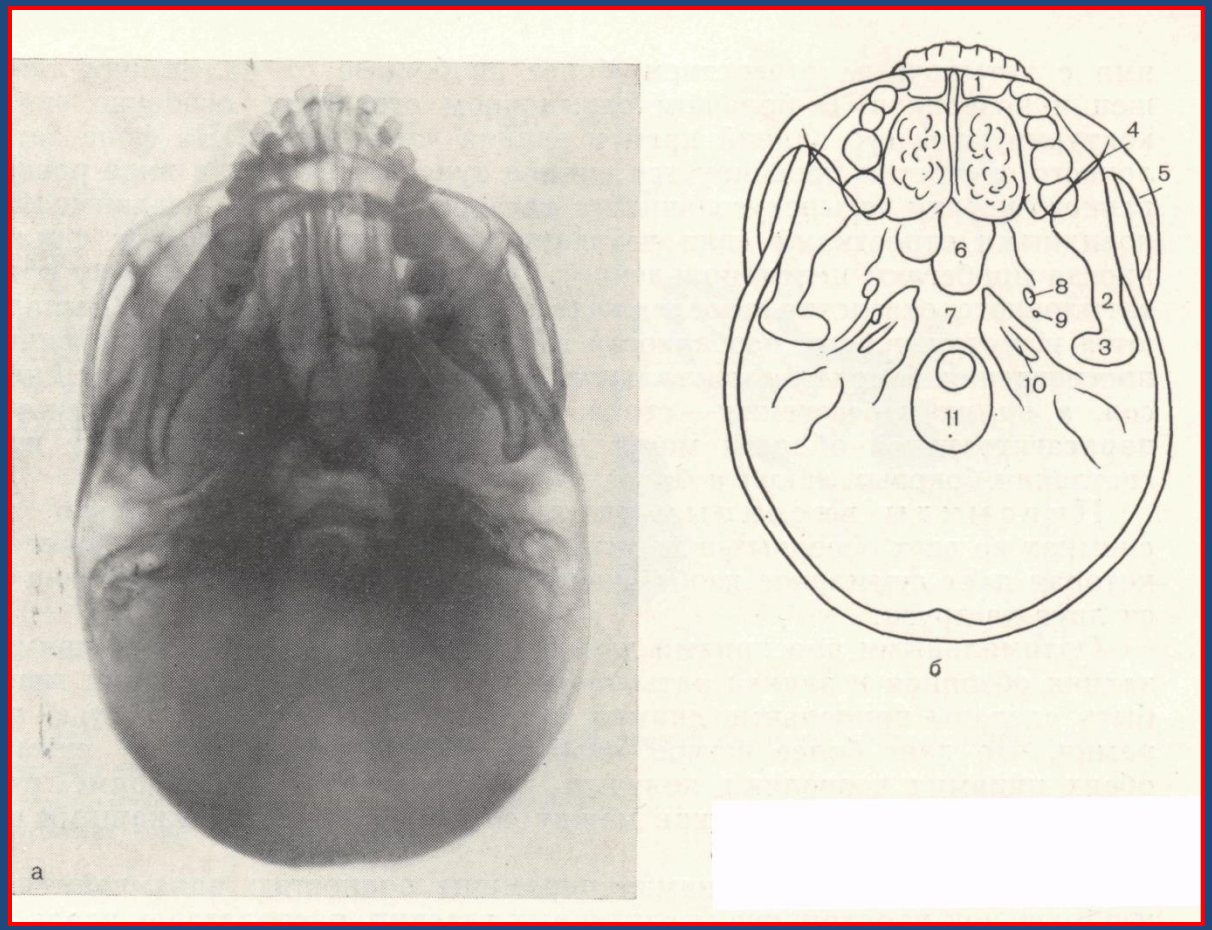

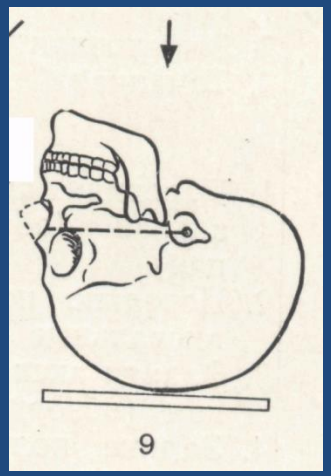

Снимок производится в положении исследуемого лежа на спине. Голова максимально отогнута кзади и опирается на кассету теменными буграми. Плоскость физиологической горизонтали параллельна плоскости пленки и стола. Центральный луч направляется перпендикулярно на середину между подбородком и верхним краем гортани.

ОБЩИЕ РЕНТГЕНОАНАТОМИЧЕСКИЕ ДАННЫЕ О ЧЕРЕПЕ

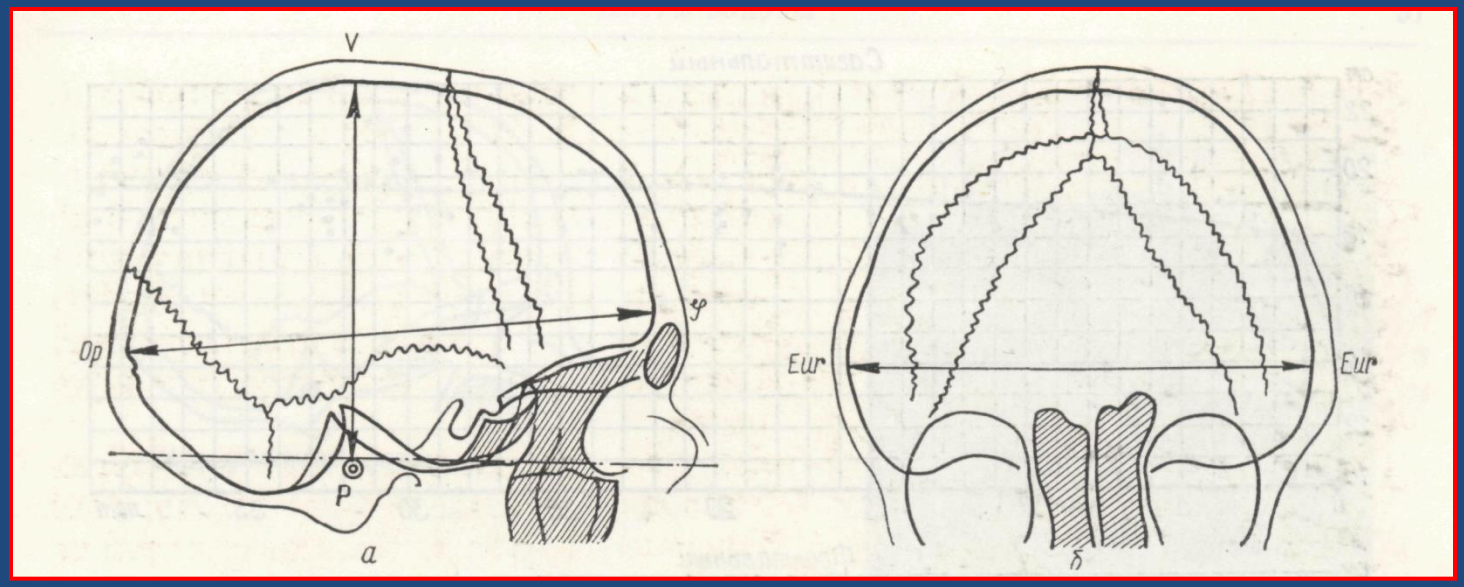

Схематическое изображение размеров черепа.

- Op-G- сагитальный размер, определяют между наиболее удаленными точками лобной чешуи (соответственно надпереносью) и затылочной чешуи (выше внутреннего затылочного выступа).
- P-V- вертикальный размер, определяют на отрезке перпендикуляра, восстановленного к плоскости физиологической горизонтали, от наружного слухового отверстия до пересечения с внутренней пластинкой теменной кости.
- EUR-EUR-фронтальный размер, определяют между наиболее удаленными точками теменных костей.
- Штрих-пунктирной линией обозначена плоскость физиологической горизонтали: а- боковая проекция, б- передняяя проекция.

ФОРМА ЧЕРЕПА

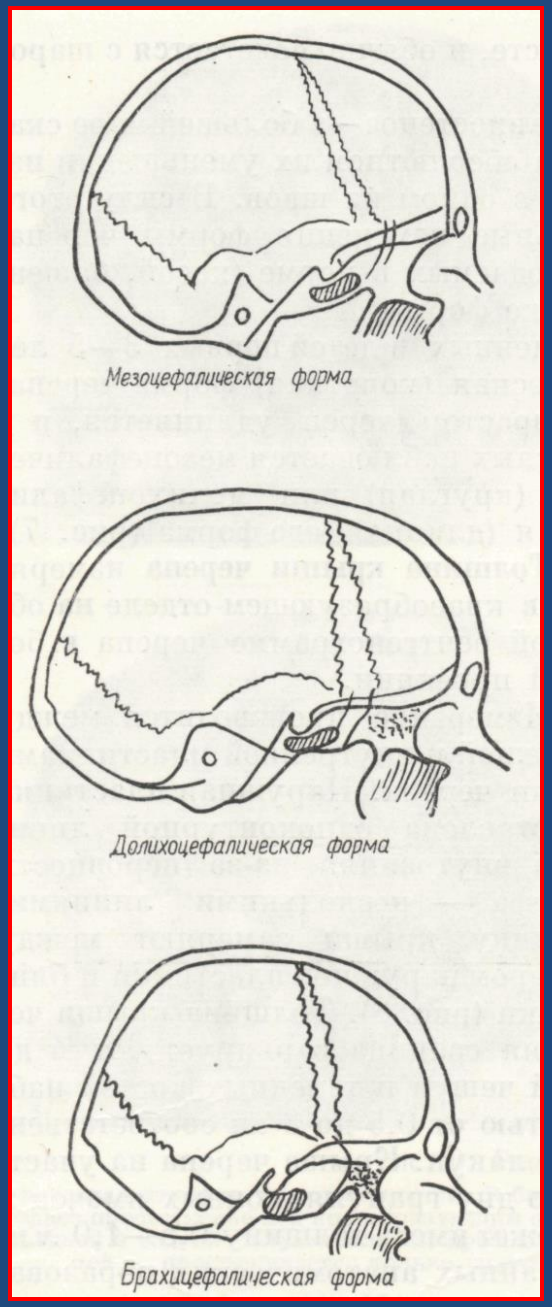

- Длинотно-широтный индекс- это величина полученная от деления фронтального размера на сагиттальный и умноженная на 100.

  При мезоцефалической форме длинотно-широтный индекс составляет 75-80.

При долихоцефалической форме преобладает сагитальный размер, индекс меьше 75 (70-74).

При брахицефалической форме длинотно-широтный индекс более 80 (81-86)

Вопросы для самоподготовки:

1) Оценка качества укладки в каждой проекции
2) В какой укладке изучается лицевой скелет черепа?
3) В какой укладке изучаются придаточные пазухи носа?
4) Что изучают в задней полуаксиальной проекции черепа?