Лекция 3. Методика фонокардиографии

Фонокардиография— позволяет исследовать шумы и тоны сердца, не всегда определяемых при аускультации. В диагностировании пороков сердца, как известно, аускультация имеет большое значение. При выслушивании необходимо знать особенности звуков сердца, при этом определенное значение имеет особенность слуха врача. Фонокардиография же дает возможность объективно проводить качественный и количественный анализ тонов и шумов сердца.

При движении крови по сосудам, движении клапанов, сокращении сердца возникают различные колебательные движения. Наслоения их друг на друга создают звук. Вибрации с частотою 6—10 колебаний в секунду, то есть 6—10 Гц, не являются источником звука и не улавливаются слухом. Эффект возникает только тогда, когда происходят десятки или сотни колебательных движений в секунду. Если к грудной клетке в области сердца приложить аппарат, который превращает механические колебания в электрические, а затем эти колебания записать на ленту, то получится графическое изображение звука.

Звук представляет колебательное, волновое движение, которое распространяется в самых разнообразных средах: в воздухе, жидких и твердых телах и тканях живого организма.

Звук — понятие физическое, для него характерны следующие признаки: интенсивность звука, или его сила; частотная характеристика звука, или частота колебаний; длительность звука, то есть время его возникновения и исчезновения. Эта характеристика относится и к звукам сердца.

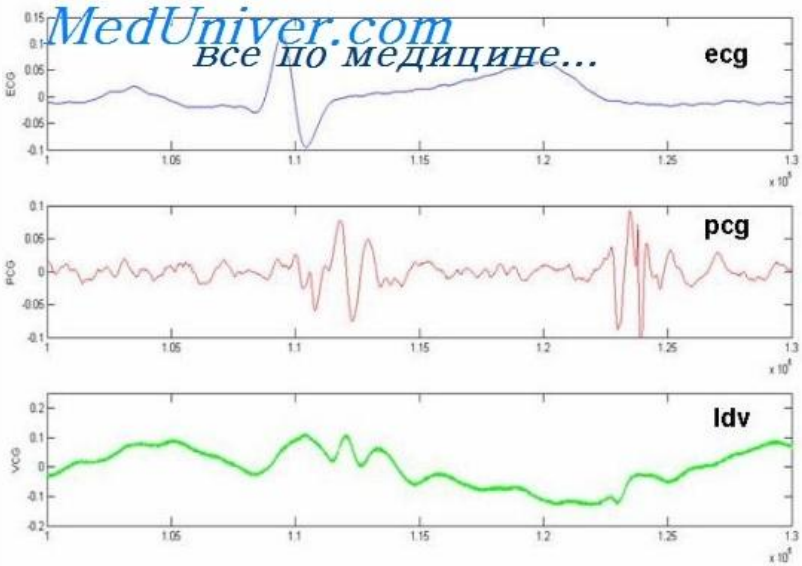

Простым примером **колебательных** движений может служить колебание маятника. Небольшое отклонение его от исходной точки называется амплитудой колебаний. Малая амплитуда звука обусловливает малую силу шума (тона), высокая амплитуда звуковых колебаний — большую интенсивность звука. Следует отметить, что сила тонов и шумов сердца определяется амплитудой колебаний: чем больше амплитуда, тем сильнее звук. Фонокардиография определяет максимальные осцилляции в ту или другую сторону от точки покоя. Диапазон слышимости тонов сердца лежит в широких пределах — от не слышимых ухом до интенсивнейших звуков.

Слуховой анализатор человека воспринимает звуковые колебания в широком диапазоне: от 16 колебаний в секунду (герц) до 20 000 Гц. Порог восприятия — 16 Гц. Колебания от 1 до 16 Гц — инфразвуки. Они ниже порога слышимости и не улавливаются ухом. Частота выше 20 000 Гц — ультразвуки. Они также не улавливаются ухом. Колебания разной частоты соответствуют различной частоте тонов: чем больше частота колебаний, тем выше тон, и чем меньше частота колебаний, тем ниже тон. Большая часть звуковых колебаний, обусловленных тонами и шумами, находится вне пределов звукового восприятия. Поэтому важное значение имеет фонокардиография, которая позволяет регистрировать звуковые колебания, находящиеся за пределами восприятия ухом. По мнению большинства исследователей, тоны сердца содержат низкие частоты: от 50 до 400—500 Гц, но в среднем чаще всего число колебаний для I тона —30—120 Гц, для II — 70—150 Гц - для III—10—70 Гц.

При **патологии** тоны могут иметь высокие частоты — до 700—900 Гц и более. III и IV (предсердный) тоны выслушиваются редко. Это объясняется их низкой частотой и малой интенсивностью. III тон чаще всего имеет частоту 10— 70 Гц, IV тон—16—35 Гц. При фонокардиографпи их лучше удается зарегистрировать на низкочастотных каналах.

Длительность тонов и шумов сердца определяется отметчиком времени в долях секунды. Анализ данных, полученных при записи звуков сердца, показывает, что длительность тонов сердца, как I, так и II, составляет 0,07—0,15 с, в среднем — 0,11 с. Такая длительность звука оценивается ухом как «короткая» и характеризуется их быстрым возникновением и исчезновением. Длительность шумов различная, но по сравнению с токами сердца она имеет большую продолжительность.

Принципы регистрации фонокардиограммы. Техника фонокардиографии

Система **фонокардиографа** (или соответствующей приставки) включает в себя: датчик-микрофон, электронный усилитель, регистрирующее устройство. Микрофон служит для превращения механических звуковых колебаний в электрические, которые в микрофоне имеют малую амплитуду и поэтому усиливаются электронным усилителем. Звуки сердца в усиленном виде передаются на регистрирующий аппарат, записывающий их. Запись может быть чернильной, в виде светового луча на фотопленке, термической на специальной бумаге или в виде изображения на электронно-лучевой трубке. В современных фонокардиографах одновременно производится раздельная запись в разных диапазонах.

Запись звуков различной частоты достигается при помощи звуковых электрических фильтров, которые пропускают на записывающий аппарат только звуки определенной частоты. На аппаратах обычно имеются отдельные каналы: аускультативный, низкочастотный, средне- и высокочастотный. Низкочастотный канал пропускает звуки частотой 10—50 Гц (обозначается буквой Н); средний (С) — 50—200 Гц (С, — 50—100 Гц, С2 — 100—200 Гц); высокочастотный (В) —200—400 Гц. Следует подчеркнуть, что в каждом фонокардиографе имеется аускультативный канал (А). Он пропускает звуки частотой от 30 Гц и более, при этом выделяет звуки чаще средней и менее высокой частоты.

Таким образом, **аускультативный** канал записывает максимум звуков, концентрируя их. Поэтому запись на аускультативном канале в наибольшей мере соответствует восприятию звуков при аускультации.

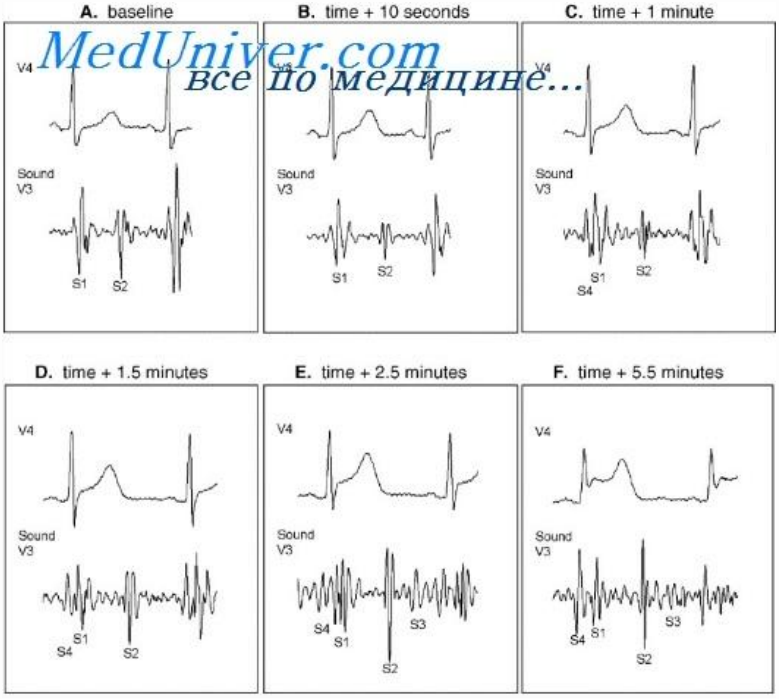

MedUniver.com
все по медицине...

При записи ФКГ прежде всего необходимо иметь в виду те задачи, которые ставятся перед исследователем. Для повседневной работы нужно пользоваться аускультативный каналом. С его помощью мы получаем в концентрированном виде звуки сердца. Если нужно изучить частотную характеристику тонов и шумов, необходимо произвести запись на всех каналах и путем сравнения данных со всех каналов можно сделать соответствующий вывод. Для практических целей необходимо пользоваться и низкочастотным каналом, так как на нем записываются звуки, которые не регистрируются на аускультативном канале (в частности, III и IV тоны сердца, которые относятся к низкочастотным звукам).

При записи ФКГ существенным фактором, влияющим на частоту звука, является плотное прилегание микрофона к грудной клетке. При несоблюдении этого правила амплитуда звуков будет низкой и могут возникнуть помехи. Микрофон лучше фиксировать ремнем. ФКГ всегда записывают синхронно с ЭКГ, используя как минимум двухканальный аппарат. Поскольку зубцы на ЭКГ лучше выражены во II стандартном отведении, се записывают в этом отведении, а ФКГ — со стандартных точек аускультации. Первая точка — верхушка сердца, где улавливаются звуки от левого предсердно-желудочкового клапана. Вторая точка — область проекции левого предсердно-желудочкового клапана и клапана аорты, соответствующая левому краю грудины на месте прикрепления III ребра, где записываются звуки, исходящие из области этих клапанов.

Третья точка — у основания мечевидного отростка, в этой области записываются звуки, исходящие из правого предсердно-желудочкового клапана. Четвертая точка — полулунные клапаны аорты. Микрофон прикладывают справа, во втором межреберье, ближе к краю грудины. Пятая точка — проекция полулунных клапанов легочной артерии, во втором межреберье слева у края грудины. Нулевая точка — по переднеаксиллярной линии в пятом межреберье. Представленная схема является ориентировочной. Врач во время аускультации должен определить точку наилучшего выслушивания тонов и шумов, после чего производить регистрацию ФКГ.

Элементы ФКГ в норме и при патологии. Тоны на фонокардиограмме в норме

Каждый сердечный цикл включает несколько самостоятельных звуков, из которых ухом хорошо воспринимаются постоянные систолические (I и II) и непостоянные диастолические тоны (III, IV, V), которые чаще

улавливаются только на ФКГ (Л. М. Фитилева, 1968). В происхождении тонов играют роль многие факторы.

Тоны сердца. Центральная часть I тона состоит из 3—5 колебаний большой амплитуды, обусловленных закрытием левого, а затем правого предсердно-желудочковых клапанов. В норме выделить их, как правило, не удается. При этом одно из этих колебаний имеет максимальную амплитуду, равную 10—25 мм, по которой судят об интенсивности I тона. Конечная часть его — небольшие по амплитуде осцилляции, связанные с открытием клапанов аорты и легочной артерии и с колебанием стенок крупных сосудов. Величина или амплитуда I тона на аускультативном канале на верхушке сердца и в точке Боткина в норме в 1.5—2 раза выше амплитуды II тона.

Время возникновения I тона — это интервал между началом зубца Q (R) и началом главного сегмента I тона (Q— I тон), равный 0,4—0,06 с. Он отображает быстроту закрытия левого предсердно-желудочкового клапана от начала возбуждения желудочков и играет значение для фазового анализа. Интервал Q—I тон больше 0,06 с свидетельствует о патологии. I тон относят к среднечастотным, а продолжительность его в среднем равна 0,15 с.

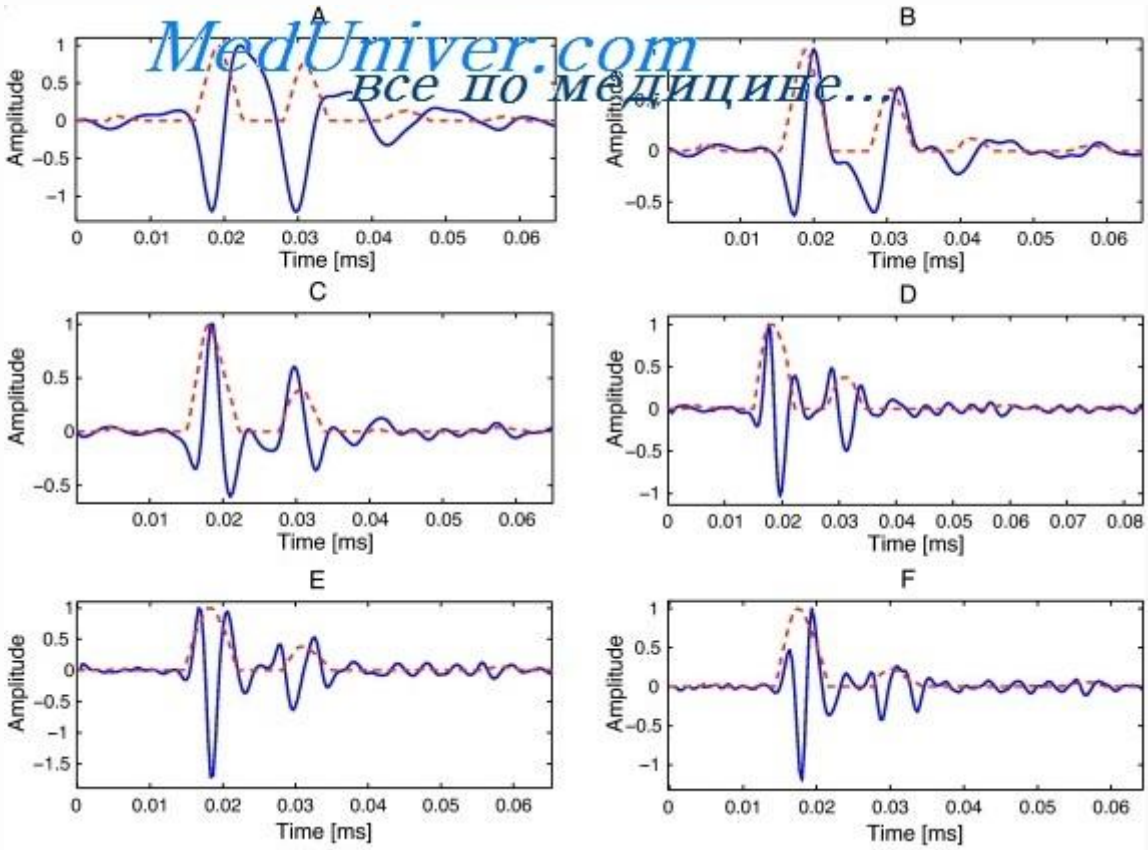

MedUniver.com
все по медицине...

II тон сердца образуется вследствие колебаний, связанных с закрытием клапана аорты и легочной артерии. Поэтому его определяют у основания сердца: второе межреберье справа и слева от грудины. В составе II тона часто, особенно у детей, подростков и взрослых лиц астенической конституции, можно различать две группы осцилляции. Первая группу их

обусловлена закрытием клапана аорты — аортальный компонент II тона. Он имеет большую амплитуду, что связано с высоким диастолическим давлением в аорте. Вторая группа осцилляции вызвана закрытием клапана легочной артерии — легочный компонент II тона. Амплитуда его в 1,5— 2 раза меньше аортального, так как значительно меньше диастолическое давление в легочной артерии. Интервал между аортальным и легочным компонентом II тона в норме может достигать 0,04—0,06 с, что позволяет при аускультации уловить расщепление его.

В состав II тона включаются также колебания, связанные с открытием левого и правого предсердно-желудочковых клапанов, сотрясением и растяжением стенок крупных сосудов. В норме оценка этих компонентов не имеет практического значения. Величина II тона на основании сердца в 1,5— 2 раза больше величины I тона. При оценке амплитуды II тона необходимо равняться на максимальные осцилляции аортального компонента. Время возникновения II тона относят к моменту окончания зубца Т или после него через 0,02—0,4 с. II тон составляют среднечастотные колебания. Длительность его короче I тона и равна в среднем 0,12 с.

Третий и четвертый тоны сердца в норме реже регистрируются на ФКХ, чем I и II. III тон может записываться у здоровых подростков, детей, худощавых взрослых. Поэтому, чтобы оценить III тон как патологический, необходимо тщательно обследовать больного. Только на основании регистрации этого тона делать определенный вывод нельзя. Необходимо отметить, что III тон может быть при тяжелом инфаркте миокарда, нефрите, артериальной пшертензии, атеросклеротическом кардиосклерозе, осложненных сердечной декомпенсацией. III тон по своему происхождению связан с вибрацией стенок желудочков в фазе быстрого наполнения. Поэтому он регистрируется всегда после II тона до появления зубца Р на ЭКГ и обычно находится на расстоянии 0,12—0,14 с после II тона. III тон обнаруживается у 50—90% здоровых лиц и зависит от возраста обследованных и их конституционных особенностей, а также от причастности их к спорту.

В большинстве случаев III тон определяется на верхушке сердца. Его выявлению способствует физическая нагрузка. На ФКГ III тон регистрируется в виде 1—2 низкочастотных, небольшой амплитуды осцилляции и хорошо фиксируется на низкочастотном канале. В последнее время различают левожелудочковый и правожелудочковый III тон. Последний наступает несколько позднее, чем первый.

Четвертый тон сердца. Патология I тона сердца

У здоровых лиц может регистрироваться и IV тон, однако он чаще встречается при патологии. Его появление связано с систолой предсердий, возникает он в пресистоле после вершины зубца Р через 0,05—0,12 с. На ФКГ этот тон в норме представляется в виде 1—2 низкочастотных, малой амплитуды колебаний и лучше регистрируется на низкочастотном канале.

III и IV тоны в условиях патологии клинически соответствуют ритму галопа. Различают диастолический «ритм галопа», связанный с III тоном и IV пресистолическим обусловленным тоном. Последний имеет место при значительном переполнении предсердий. V тон описан в 1950 году Kalo и М. К. Осколковой. Он регистрируется чрезвычайно редко и возникает в связи с эластической реакцией на быстрое наполнение кровью. Этот тон фиксируется на низкочастотном канале в виде 1—2 осцилляции низкой амплитуды и следует после IV тона.

Патологические изменения тонов сердца на ФКГ — увеличение или уменьшение их амплитуды и наличие расщепления. **Патология I тона**. Уменьшение амплитуды I тона определяется как абсолютной его величиной, так и отношением его к нормальному II тону на верхушке сердца и в точке Боткина. Если амплитуда I тона равна таковой II тона или меньше ее (10 мм или менее), то следует говорить об ослаблении I тона. К его ослаблению могут привести следующие патологические кардиальные факторы:

— значительное разрушение левого предсердно-желудочкового клапана при выраженной его недостаточности;

— резкое ограничение подвижности левого предсердно-желудочкового клапана при митральном пороке, даже с преобладанием стеноза, при выраженном кальцинозе, сращении хорд;

— значительное снижение сократительной функции миокарда левого желудочка при выраженных дистрофических и кардиосклеротических изменениях, мерцательной аритмии, активном ревматическом миокардите.

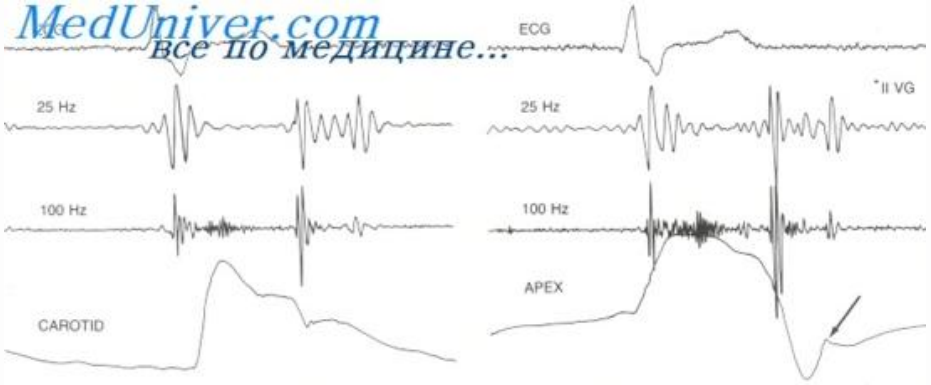

Ослабление I тона может наблюдаться в связи с экстракардиальными факторами: у тучных людей с большой жировой прослойкой, при эмфиземе легких, левостороннем экссудативном плеврите, экссудативном перикардите.

Усиление I тона проявляется на ФКГ увеличением амплитуды и повышением его частотности, что соответствует известному аускультативному понятию хлопающего I тона. Об увеличении I тона говорят в том случае, если его амплитуда на верхушке и в точке Боткина в 2 раза и более превышает таковую II тона. Усиление I тона при митральном стенозе объясняется укорочением свободного края створок, их подвижностью и уплотнением. Повышение его интенсивности отмечается также при тиреотоксикозе, анемии. Механизм усиления его в данном случае не совсем ясен.

Расщепление I тона, обусловленное неодновременным закрытием левого и правого предсердно-желудочковых клапанов, встречается при митрально-трикуспидальном стенозе, блокаде ножек предсердно-желудочкового пучка, дефекте межпредсердной перегородки.

Патология II тона сердца. Расщепление второго тона сердца

Уменьшение или увеличение амплитуды II тона касается его отдельных компонентов. Ослабление аортального компонента II тона обусловлено: разрушением аортальных створок (недостаточность клапана аорты), ограничением их подвижности (аортальный стеноз), снижением артериального давления. Усиление аортального компонента может быть вызвано: артериальной гипертензией, уплотнением полулунных клапанов аорты вследствие сифилитического мезоартрита или атеросклероза. Ослабление легочного компонента II тона наблюдается при уменьшении легочного кровотока, изменении клапана легочной артерии — при его стенозе. Усиление легочного компонента II тона, возникающее при увеличении кровотока в малом круге кровоснабжения, то есть при гипертензии малого круга, наблюдается у молодых здоровых лиц с астенической конституцией. Расщепление II тона может быть вызвано следующими причинами: запаздыванием закрытия клапана легочной артерии, запаздыванием закрытия клапана аоргы (аортальный компонент следует за легочным), преждевременным закрытием клапана аорты, преждевременным закрытием клапана легочной артерии, сочетанием перечисленных вариантов. Чаще всего расщепление II тона связано с удлинением систолы правого желудочка, которое возникает при стенозе

легочной артерии, при гиперволемии, блокаде правой ветви предсердно-желудочкового пучка. Различают расщепление физиологическое, патологическое и парадоксальное.

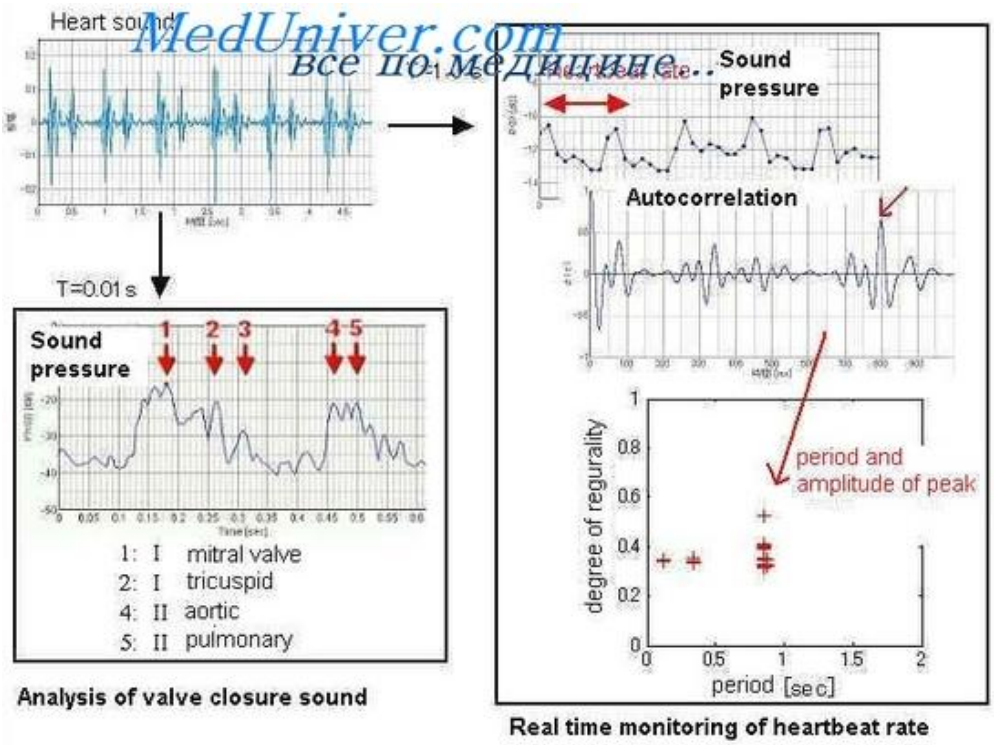

MedUniver.com
все по медицине...

Для физиологического расщепления характерны следующие признаки: аортальный компонент предшествует легочному, интервал между аортальным и легочным компонентом зависит от акта дыхания. Увеличивается на вдохе и исчезает или уменьшается на выдохе. Такое расщепление получило название нефиксированного. Оно лучше записывается в положении лежа. Иногда достигает до 0,07 с. При патологическом расщеплении II тона в отличие от физиологического интервал между аортальным и легочным компонентом не зависит от акта дыхания, имеет одинаковую продолжительность и на вдохе, и на выдохе. Это расщепление иногда называют фиксированным. Оно может быть 0,04—0,12 с. Парадоксальное расщепление — резкое запаздывание аортального компонента II тона, который располагается после легочного компонента. Оно встречается при выраженном стенозе устья аорты, когда наблюдается значительное замедление фазы изгнания левого желудочка, или блокаде двух ветвей предсердно-желудочкового пучка. Патология III тона — увеличение его амплитуды и появление высокочастотных колебаний. В результате этого он фиксируется и на аускультативиом канале. Иногда III тон может быть патологическим, но не увеличенным, что наблюдается при инфаркте миокарда, гипертонической болезни. Некоторые авторы считают, что

появление III тона у лиц старше 40 лет следует расценивать как признак патологии. Патологический IV (предсердный) тон также характеризуется на ФКГ увеличением амплитуды и появлением в его составе высокочастотных компонентов. Вследствие этого он определяется не только на низкочастотном, но и на аускультативном канале. Патологический IV тон возникает при выраженной перегрузке правого предсердия.