Лекция 1. Электроэнцефалография

Электроэнцефалография - метод исследования головного мозга с помощью регистрации разности электрических потенциалов, возникающих в процессе его жизнедеятельности. Регистрирующие электроды располагают в определённых областях головы так, чтобы на записи были представлены все основные отделы мозга. Получаемая запись - электроэнцефалограмма (ЭЭГ) - является суммарной электрической активностью многих миллионов нейронов, представленной преимущественно потенциалами дендритов и тел нервных клеток: возбудительными и тормозными постсинаптическими потенциалами и частично - потенциалами действия тел нейронов и аксонов. Таким образом, ЭЭГ отражает функциональную активность головного мозга. Наличие регулярной ритмики на ЭЭГ свидетельствует, что нейроны синхронизуют свою активность. В норме эта синхронизация определяется главным образом ритмической активностью пейсмейкеров (водителей ритма) неспецифических ядер таламуса и их таламокортикальных проекций.

Поскольку уровень функциональной активности определяется неспецифическими срединными структурами (ретикулярной формацией ствола и переднего мозга), эти же системы определяют ритмику, внешний вид, общую организацию и динамику ЭЭГ. Симметричная и диффузная организация связей неспецифических срединных структур с корой определяет билатеральную симметричность и относительную однородность ЭЭГ для всего мозга (рис. 6-1 и 6-2).

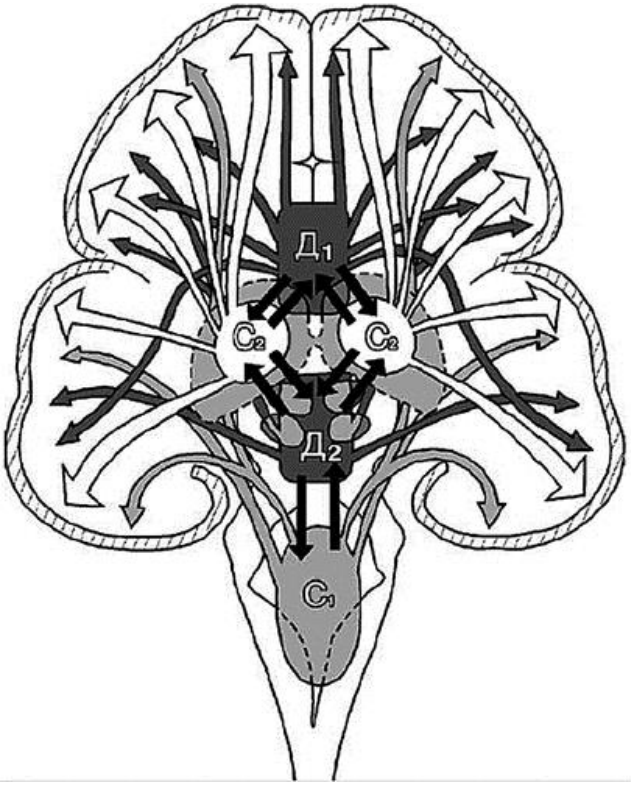

Рис. 6-1. Восходящая ретикуло-кортикальная неспецифическая система регуляции уровня функциональной активности мозга: Д1 и Д2 - десинхронизующие активирующие системы среднего и переднего мозга соответственно; С1 и С2 - синхронизующие тормозящие сомногенные системы продолговатого мозга и моста и неспецифических ядер промежуточного мозга соответственно.

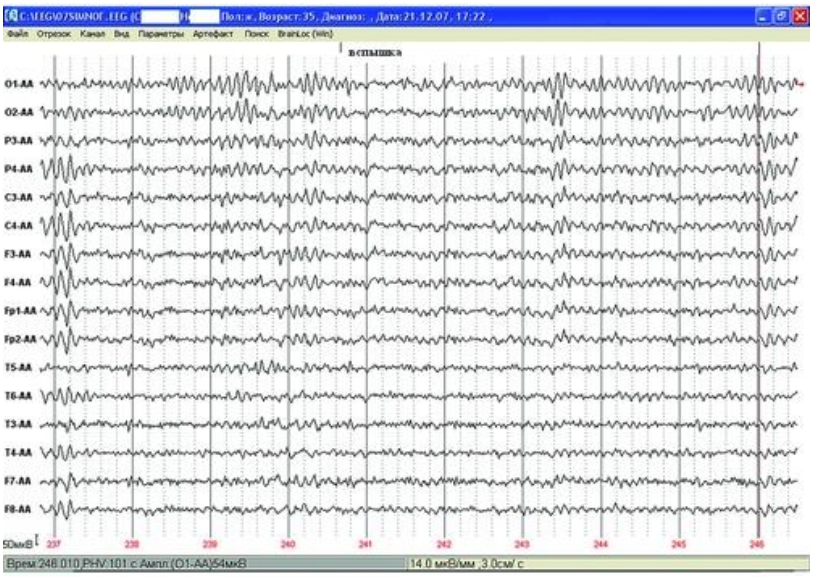

Рис. 6-2. ЭЭГ взрослого бодрствующего человека: регистрируется регулярный -ритм, модулированный в веретёна, лучше всего выраженный в затылочных отделах; реакция активации на вспышку света.

МЕТОДИКА

В обычной практике ЭЭГ отводят с помощью электродов, расположенных на интактных покровах головы. Электрические потенциалы усиливают и регистрируют. В электроэнцефалографах предусмотрено 16-24 и более идентичных усилительно-регистрирующих блоков (каналов), позволяющих одномоментно записывать электрическую активность от соответствующего количества пар электродов, установленных на голове пациента. Современные электроэнцефалографы создают на базе компьютеров. Усиленные потенциалы преобразуют в цифровую форму; непрерывная регистрация ЭЭГ отображается на мониторе и одновременно записывается на диск. После обработки ЭЭГ может быть распечатана на бумаге.

Электроды, отводящие потенциалы, представляют собой металлические пластины или стержни различной формы с диаметром контактной поверхности 0,5-1 см. Электрические потенциалы подаются на входную коробку электроэнцефалографа, имеющую 20-40 и более пронумерованных контактных гнёзд, с помощью которых к аппарату можно подсоединить соответствующее количество электродов. В современных электроэнцефалографах входная коробка объединяет коммутатор электродов, усилитель и аналого-цифровой преобразователь ЭЭГ. Из входной коробки преобразованный сигнал ЭЭГ подают в компьютер, с помощью которого производят управление функциями прибора, регистрацию и обработку ЭЭГ.

ЭЭГ регистрирует разность потенциалов между двумя точками головы. Соответственно на каждый канал электроэнцефалографа подают напряжения, отведённые двумя электродами: одно на "вход 1", другое на "вход 2" канала усиления. Многоконтактный коммутатор отведений ЭЭГ позволяет коммутировать электроды по каждому каналу в нужной комбинации. Установив, например, на каком-либо канале соответствие затылочного электрода гнезду входной коробки "1", а височного - гнезду коробки "5", получают тем самым возможность регистрировать по этому каналу разность потенциалов между соответствующими электродами. Перед началом работы исследователь набирает с помощью соответствующих программ несколько схем отведений, которые и используют при анализе полученных записей. Для задания полосы пропускания усилителя используют аналоговые и цифровые фильтры высокой и низкой частоты. Стандартная полоса пропускания при записи ЭЭГ - 0,5-70 Гц.

ОТВЕДЕНИЕ И ЗАПИСЬ ЭЛЕКТРОЭНЦЕФАЛОГРАММЫ

Регистрирующие электроды располагают так, чтобы на многоканальной записи были представлены все основные отделы мозга, обозначаемые начальными буквами их латинских названий. В клинической практике используют две основные системы отведений ЭЭГ: международную систему "10-20" (рис. 6-3) и модифицированную схему с уменьшенным количеством электродов (рис. 6-4). При необходимости получения более детальной картины ЭЭГ предпочтительна схема "10-20".

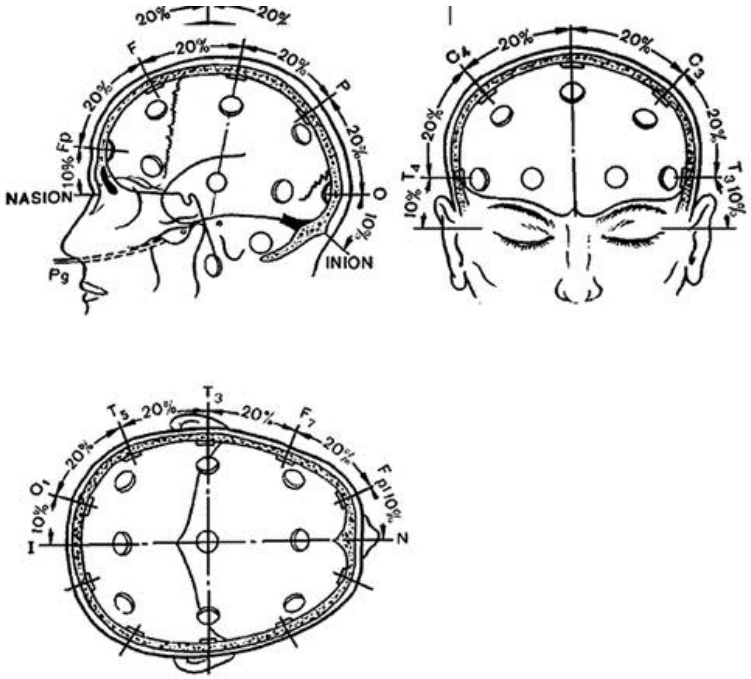

Рис. 6-3. Международная схема расположения электродов "10-20". Буквенные индексы означают: O - затылочное отведение; P - теменное отведение; C - центральное отведение; F - лобное отведение; T - височное отведение. Цифровые индексы уточняют положение электрода внутри соответствующей области.

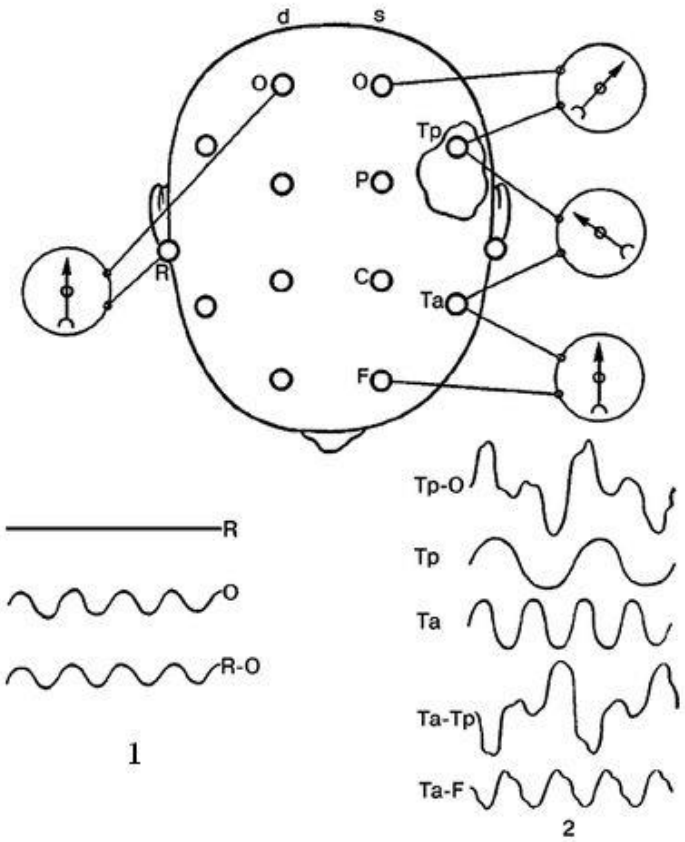

Рис. 6-4. Схема регистрации ЭЭГ при монополярном отведении (1) с референтным электродом (R) на мочке уха и при биполярных отведениях (2). В системе с уменьшенным количеством отведений буквенные индексы означают: O - затылочное отведение; P - теменное отведение; C - центральное отведение; F - лобное отведение; Ta - переднее височное отведение, Tp - заднее височное отведение. 1: R - напряжение под референтным ушным электродом; O - напряжение под активным электродом, R-O - запись, получаемая при монополярном отведении от правой затылочной области. 2: Tp - напряжение под электродом в области патологического очага; Ta - напряжение под электродом, стоящим над нормальной мозговой тканью; Ta-Tp, Tp-O и Ta-F - записи, получаемые при биполярном отведении от соответствующих пар электродов.

Референтным называют такое отведение, когда на "вход 1" усилителя подаётся потенциал от электрода, стоящего над мозгом, а на "вход 2" - от электрода на удалении от мозга. Электрод, расположенный над мозгом, чаще всего называют активным. Электрод, удалённый от мозговой ткани, носит название референтного. В качестве такового используют левую (A_1) и правую (A_2) мочки уха. Активный электрод подсоединяют к "входу 1" усилителя, подача на который отрицательного сдвига потенциала вызывает отклонение регистрирующего пера вверх. Референтный электрод подключают к "входу 2". В некоторых случаях в качестве референтного электрода используют отведение от двух закороченных между собой электродов (AA), расположенных на мочках ушей. Поскольку на ЭЭГ регистрируется разность потенциалов между двумя электродами, на

положение точки на кривой будут в равной мере, но в противоположном направлении влиять изменения потенциала под каждым из пары электродов. В референтном отведении под активным электродом генерируется переменный потенциал мозга. Под референтным электродом, находящимся вдали от мозга, имеется постоянный потенциал, который не проходит в усилитель переменного тока и не влияет на картину записи. Разность потенциалов отражает без искажения колебания электрического потенциала, генерируемого мозгом под активным электродом. Однако область головы между активным и референтным электродами составляет часть электрической цепи "усилитель-объект", и наличие на этом участке достаточно интенсивного источника потенциала, расположенного асимметрично относительно электродов, будет существенно отражаться на показаниях. Следовательно, при референтном отведении суждение о локализации источника потенциала не вполне надёжно.

Биполярным называют отведение, при котором на "вход 1" и "вход 2" усилителя подсоединяют электроды, стоящие над мозгом. На положение точки записи ЭЭГ на мониторе в одинаковой мере влияют потенциалы под каждым из пары электродов, и регистрируемая кривая отражает разность потенциалов каждого из электродов. Поэтому суждение о форме колебания под каждым из них на основе одного биполярного отведения оказывается невозможным. В то же время анализ ЭЭГ, зарегистрированных от нескольких пар электродов в различных комбинациях, позволяет выяснить локализацию источников потенциалов, составляющих компоненты сложной суммарной кривой, получаемой при биполярном отведении.

Например, если в задней височной области присутствует локальный источник медленных колебаний (Тр на рис. 6-4), при подсоединении к клеммам усилителя переднего и заднего височных электродов (Та, Тр) получается запись, содержащая медленную составляющую, соответствующую медленной активности в задней височной области (Тр), с наложенными на неё более быстрыми колебаниями, генерируемыми нормальным мозговым веществом передней височной области (Та). Для выяснения вопроса о том, какой же электрод регистрирует эту медленную составляющую, на двух дополнительных каналах коммутированы пары электродов, в каждой из которых один представлен электродом из первоначальной пары, то есть Та или Тр, а второй соответствует какому-либо не височному отведению, например F и O.

Понятно, что во вновь образуемой паре (Тр-О), включающей задний височный электрод Тр, находящийся над патологически изменённым мозговым веществом, опять будет присутствовать медленная составляющая. В паре, на входы которой подана активность от двух электродов, стоящих над относительно интактным мозгом (Та-F), будет регистрироваться нормальная ЭЭГ. Таким образом, в случае локального патологического коркового фокуса подключение электрода, стоящего над этим фокусом, в паре с любым другим приводит к появлению патологической составляющей на соответствующих каналах ЭЭГ. Это и позволяет определить локализацию источника патологических колебаний.

Дополнительный критерий определения локализации источника интересующего потенциала на ЭЭГ - феномен извращения фазы колебаний. Если подсоединить на входы двух каналов электроэнцефалографа три электрода следующим образом (рис. 6-5): электрод 1 - к "входу 1", электрод 3 - к "входу 2" усилителя Б, а электрод 2 - одновременно к "входу 2" усилителя А и "входу 1" усилителя Б; предположить, что под электродом 2 происходит положительное смещение электрического потенциала по отношению к потенциалу остальных отделов мозга (обозначено знаком "+"), то очевидно, что электрический ток, обусловленный этим смещением потенциала, будет иметь противоположное направление в цепях усилителей А и Б, что отразится в противоположно направленных смещениях разности потенциалов - противофазах - на соответствующих записях ЭЭГ. Таким образом, электрические колебания под электродом 2 в записях по каналам А и Б будут представлены кривыми, имеющими одинаковые частоты, амплитуды и форму, но противоположными по фазе. При коммутации электродов по нескольким каналам электроэнцефалографа в виде цепочки противофазные колебания исследуемого потенциала будут регистрироваться по тем двум каналам, к разноимённым входам которых подключён один общий электрод, стоящий над источником этого потенциала.

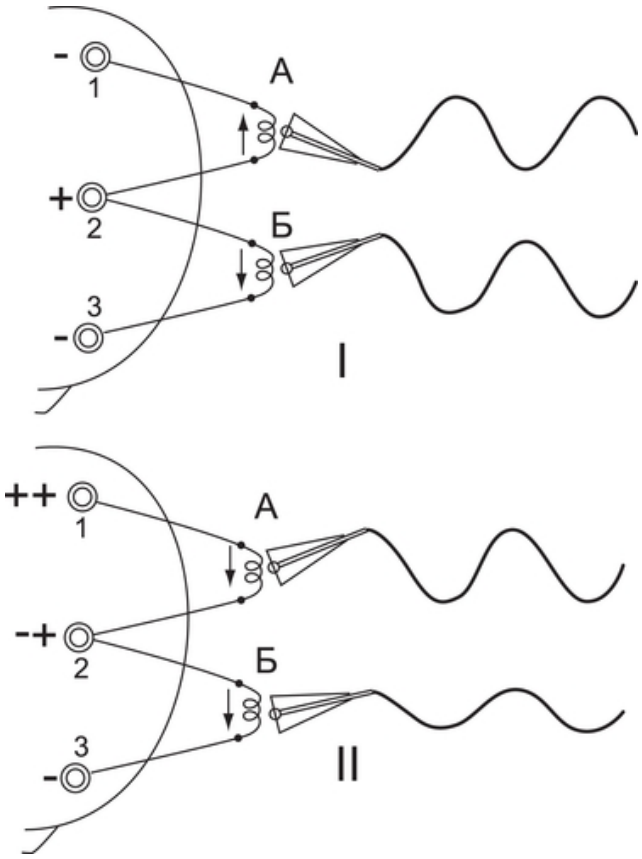

Рис. 6-5. Фазовое соотношение записей при различной локализации источника потенциала: 1, 2, 3 - электроды; А, Б - каналы электроэнцефалографа; I - источник регистрируемой разности потенциалов находится под электродом 2 (записи по каналам А и Б в противофазе); II - источник регистрируемой разности потенциалов находится под электродом 1 (записи синфазны). Стрелки указывают направление тока в цепях каналов, определяющее соответствующие направления отклонения кривой на мониторе.

ПРАВИЛА РЕГИСТРАЦИИ ЭЛЕКТРОЭНЦЕФАЛОГРАММЫ И ФУНКЦИ ПРОБЫ

Пациент во время исследования должен находиться в свето- и звукоизолированном помещении в удобном кресле с закрытыми глазами. Наблюдение за исследуемым ведут непосредственно или с помощью видеокамеры. В ходе записи маркерами отмечают значимые события и функциональные пробы.

При пробе открывания и закрывания глаз на ЭЭГ появляются характерные артефакты электроокулограммы. Возникающие изменения ЭЭГ позволяют выявить степень контактности обследуемого, уровень его сознания и ориентировочно оценить реактивность ЭЭГ.

Для выявления реагирования мозга на внешние воздействия применяют одиночные стимулы в виде короткой вспышки света, звукового сигнала. У больных в коматозном состоянии допустимо применение ноцицептивных стимулов нажатием ногтем на основание ногтевого ложа указательного пальца больного.

Для фотостимуляции используют короткие (150 мкс) вспышки света, близкого по спектру к белому, достаточно высокой интенсивности (0,1-0,6 Дж). Фотостимуляторы позволяют предъявлять серии вспышек, применяемые для исследования реакции усвоения ритма - способности электроэнцефалографических колебаний воспроизводить ритм внешних раздражений. В норме реакция усвоения ритма хорошо выражена на частоте мельканий, близкой к собственным ритмам ЭЭГ. Ритмические волны усвоения имеют наибольшую амплитуду в затылочных отделах. При фотосенситивных эпилептических припадках ритмическая фотостимуляция выявляет фотопароксизмальный ответ - генерализованный разряд эпилептиформной активности (рис. 6-6).

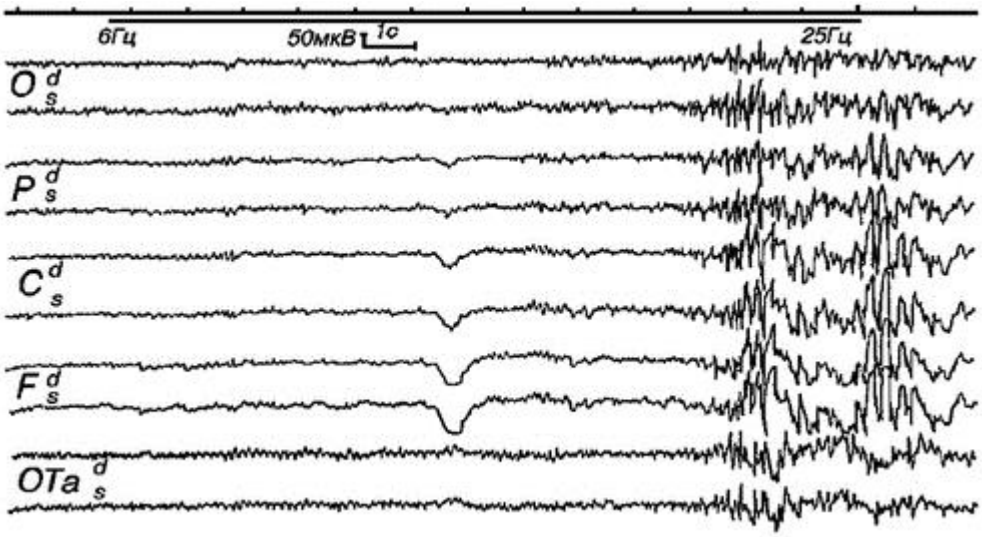

Рис. 6-6. Фотопароксизмальный ответ на ЭЭГ при эпилепсии с генерализованными приступами. Фоновая ЭЭГ в пределах нормы. При нарастающей по частоте от 6 до 25 Гц световой ритмической стимуляции наблюдается увеличение амплитуды ответов на частоте 20 Гц с развитием генерализованных разрядов спайков, острых волн и комплексов спайк-медленная волна. d - правое полушарие; s - левое полушарие.

Гипервентиляцию проводят главным образом для вызывания эпилептиформной активности. Обследуемому предлагают глубоко ритмично дышать в течение 3 мин. Частота дыхания должна быть в пределах 16-20 в минуту. Регистрацию ЭЭГ начинают по меньшей мере за 1 минуту до начала

гипервентиляции и продолжают в течение всей гипервентиляции и ещё не менее 3 мин после её окончания.

ИНТЕРПРЕТАЦИЯ РЕЗУЛЬТАТОВ

Анализ ЭЭГ проводят в ходе записи и окончательно по её завершении. Во время записи оценивают наличие артефактов (наводка полей сетевого тока, механические артефакты движения электродов, электромиограмма, электрокардиограмма и др.), принимают меры к их устранению. Проводят оценку частоты и амплитуды ЭЭГ, выделяют характерные графоэлементы, определяют их пространственное и временное распределение. Завершают анализ физиологическая и патофизиологическая интерпретация результатов и формулирование диагностического заключения с клинико-электроэнцефалографической корреляцией.

Основной медицинский документ по ЭЭГ - клинико-электроэнцефалографическое заключение, написанное специалистом на основе анализа "сырой" ЭЭГ. Заключение по ЭЭГ должно быть сформулировано в соответствии с определёнными правилами и состоять из трёх частей:

1) описание основных типов активности и графоэлементов;

2) резюме описания и его патофизиологическая интерпретация;

3) корреляция результатов предыдущих двух частей с клиническими данными.

Базовый описательный термин в ЭЭГ - "активность", определяющая любую последовательность волн (α-активность, активность острых волн и др.).

Частота определяется количеством колебаний в секунду; её записывают соответствующим числом и выражают в герцах (Гц). В описании приводят среднюю частоту оцениваемой активности. Обычно берут 4-5 отрезков ЭЭГ длительностью 1 с и высчитывают количество волн на каждом из них (рис. 6-7).

Рис. 6-7. Измерение частоты (I) и амплитуды (II) на ЭЭГ. Частота измеряется как количество волн в единицу времени (1 с). А - амплитуда.

• Амплитуда - размах колебаний электрического потенциала на ЭЭГ; измеряют от пика предшествующей волны до пика последующей волны в противоположной фазе, выражают в микровольтах (мкВ) (см. рис. 6-7). Для измерения амплитуды используют калибровочный сигнал. Так, если калибровочный сигнал, соответствующий напряжению 50 мкВ, имеет на записи высоту 10 мм, то, соответственно, 1 мм отклонения пера будет означать 5 мкВ. Для характеристики амплитуды активности в описании ЭЭГ принимают наиболее характерно встречающиеся максимальные её значения, исключая выскакивающие.

• Фаза определяет текущее состояние процесса и указывает направление вектора его изменений. Некоторые феномены на ЭЭГ оценивают количеством фаз, которые они содержат. Монофазным называется колебание в одном направлении от изоэлектрической линии с возвратом к исходному уровню, двухфазным - такое колебание, когда после завершения одной фазы кривая переходит исходный уровень, отклоняется в противоположном направлении и возвращается к изоэлектрической линии. Полифазными называют колебания, содержащие три фазы и более. В более узком смысле термином "полифазная волна" определяют последовательность α- и медленной (обычно δ) волны.

РИТМЫ ЭЛЕКТРОЭНЦЕФАЛОГРАММЫ ВЗРОСЛОГО БОДРСТВУЮЩЕГО ЧЕЛОВЕКА

Под понятием "ритм" на ЭЭГ подразумевается определённый тип электрической активности, соответствующий некоторому определённому состоянию мозга и связанный с определёнными церебральными механизмами. При описании ритма указывается его частота, типичная для определённого состояния и области мозга, амплитуда и некоторые характерные черты его изменений во времени при изменениях функциональной активности мозга.

• Альфа(α)-ритм: частота 8-13 Гц, амплитуда до 100 мкВ. Регистрируется у 85-95% здоровых взрослых. Лучше всего выражен в затылочных отделах. Наибольшую амплитуду α-ритм имеет в состоянии спокойного расслабленного бодрствования при закрытых глазах. Помимо изменений, связанных с функциональным состоянием мозга, в большинстве случаев наблюдают спонтанные изменения амплитуды α-ритма, выражающиеся в чередующемся нарастании и снижении с образованием характерных "веретён", продолжительностью 2-8 с. При повышении уровня функциональной активности мозга (напряжённое внимание, страх) амплитуда α-ритма уменьшается. На ЭЭГ появляется высокочастотная

низкоамплитудная нерегулярная активность, отражающая десинхронизацию активности нейронов. При кратковременном, внезапном внешнем раздражении (особенно вспышке света) эта десинхронизация возникает резко, и в случае если раздражение не носит эмоциогенного характера, достаточно быстро (через 0,5-2 с) восстанавливается α-ритм (см. рис. 6-2). Этот феномен называется "реакция активации", "ориентировочная реакция", "реакция угасания α-ритма", "реакция десинхронизации".

• Бета(β)-ритм: частота 14-40 Гц, амплитуда до 25 мкВ (рис. 6-8). Лучше всего β-ритм регистрируется в области центральных извилин, однако распространяется и на задние центральные и лобные извилины. В норме он выражен весьма слабо и в большинстве случаев имеет амплитуду 5-15 мкВ. β-Ритм связан с соматическими сенсорными и двигательными корковыми механизмами и даёт реакцию угасания на двигательную активацию или тактильную стимуляцию. Активность с частотой 40-70 Гц и амплитудой 5-7 мкВ иногда называют γ-ритмом, клинического значения он не имеет.

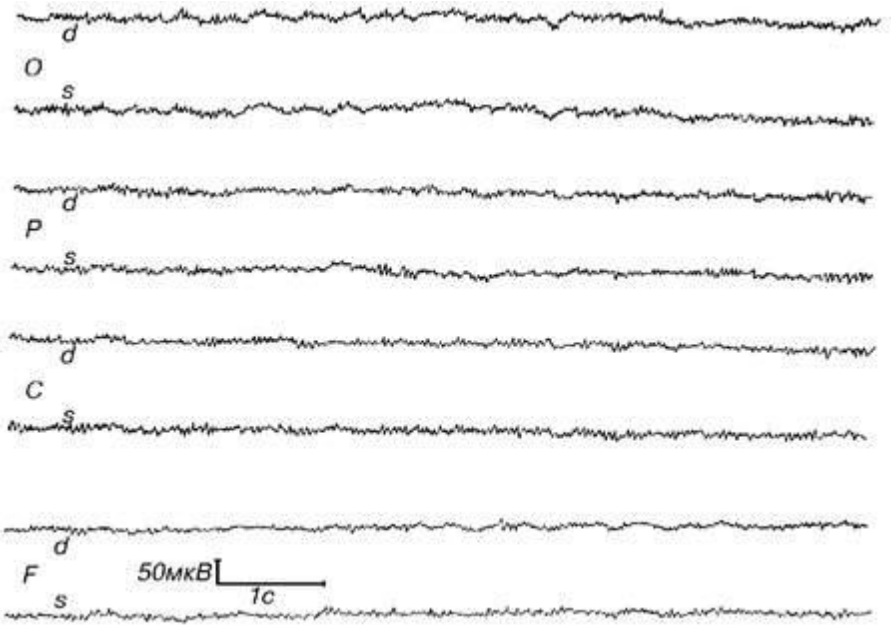

Рис. 6-8. Вариант ЭЭГ взрослого бодрствующего человека. Во всех отведениях регистрируется β-активность с некоторым преобладанием в теменных (P) и центральных (C) отделах.

• Мю(μ)-ритм: частота 8-13 Гц, амплитуда до 50 мкВ. Параметры μ-ритма аналогичны таковым нормального α-ритма, но μ-ритм отличается от последнего физиологическими свойствами и топографией. Визуально μ-ритм наблюдают только у 5-15% испытуемых в роландической области. Амплитуда μ-ритма (в редких случаях) нарастает при двигательной активации или соматосенсорной стимуляции. При рутинном анализе μ-ритм клинического значения не имеет.

Виды активности, патологические для взрослого бодрствующего человека

• Тета(θ)-активность: частота 4-7 Гц, амплитуда патологической θ-активности ≥40 мкВ и чаще всего превышает амплитуду нормальных ритмов мозга, достигая при некоторых патологических состояниях 300 мкВ и более (рис. 6-9).

• Дельта(δ)-активность: частота 0,5-3 Гц, амплитуда такая же, как у θ-активности (рис. 6-10).

θ- и δ-колебания могут в небольшом количестве присутствовать на ЭЭГ взрослого бодрствующего человека и в норме, но их амплитуда при этом не превышает таковую α-ритма. Патологической считают ЭЭГ, содержащую θ- и δ-колебания амплитудой ≥40 мкВ и занимающие более 15% общего времени регистрации.

Эпилептиформная активность - феномены, типично наблюдаемые на ЭЭГ больных эпилепсией. Они возникают в результате высокосинхронизованных пароксизмальных деполяризационных сдвигов в больших популяциях нейронов, сопровождающихся генерацией потенциалов действия. В результате этого возникают высокоамплитудные острой формы потенциалы, имеющие соответствующие названия.

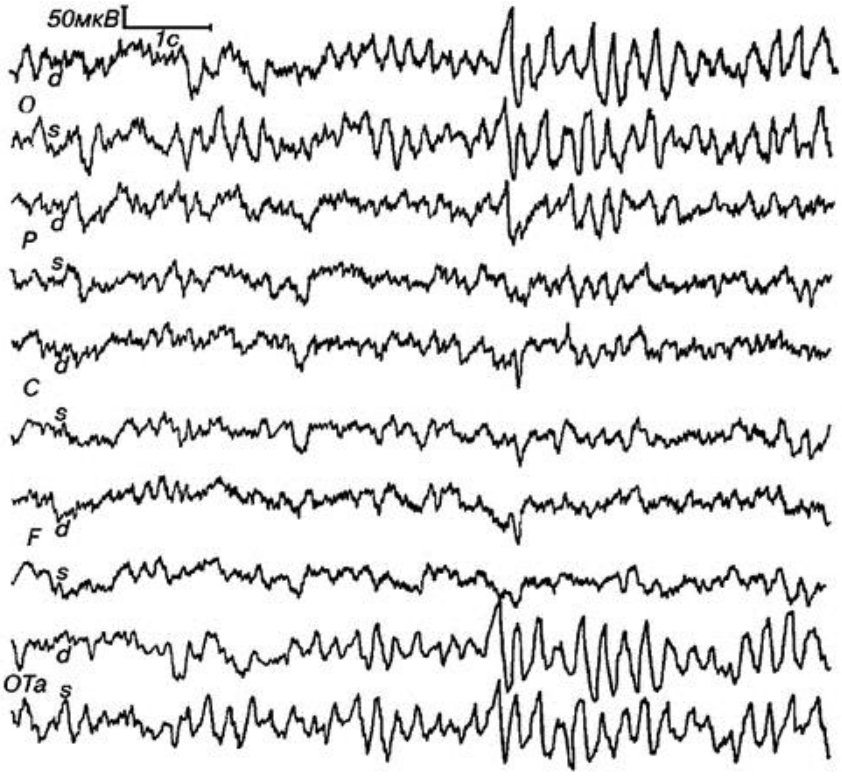

Рис. 6-9. ЭЭГ больного 28 лет с воспалительной окклюзией на уровне задней черепной ямки и внутренней гидроцефалией. Генерализованные билатерально-синхронные Рис. 6-11. Основные типы эпилептиформной активности: 1 - спайки; 2 - острые волны; 3 - острые волны в β-диапазоне; 4 -

спайк-медленная волна; 5 - полиспайк-медленная волна; 6 - острая-медленная волна. Значение калибровочного сигнала для "4" - 100 мкВ, для остальных записей - 50 мкВ. q-волны частотой 4-4,5 Гц, преобладающие в задних отделах.



Рис. 6-10. ЭЭГ больной 38 лет с опухолью медиобазальных отделов левого полушария мозга с вовлечением таламических ядер (сопорозное состояние). Генерализованные d-волны (частотой 1-3 Гц, амплитудой до 200 мкВ), временами преобладающие по амплитуде в левом полушарии.

• Спайк (англ. spike - остриё, пик) - негативный потенциал острой формы, длительностью менее 70 мс, амплитудой ≥50 мкВ (иногда до сотен или даже тысяч мкВ).

• Острая волна отличается от спайка растянутостью во времени: её длительность 70-200 мс.

• Острые волны и спайки могут комбинироваться с медленными волнами, образуя стереотипные комплексы. Спайк-медленная волна - комплекс из спайка и медленной волны. Частота комплексов спайк-медленная волна составляет 2,5-6 Гц, а период, соответственно, - 160-250 мс.

Острая-медленная волна - комплекс из острой волны и следующей за ней медленной волны, период комплекса 500-1300 мс (рис. 6-11).

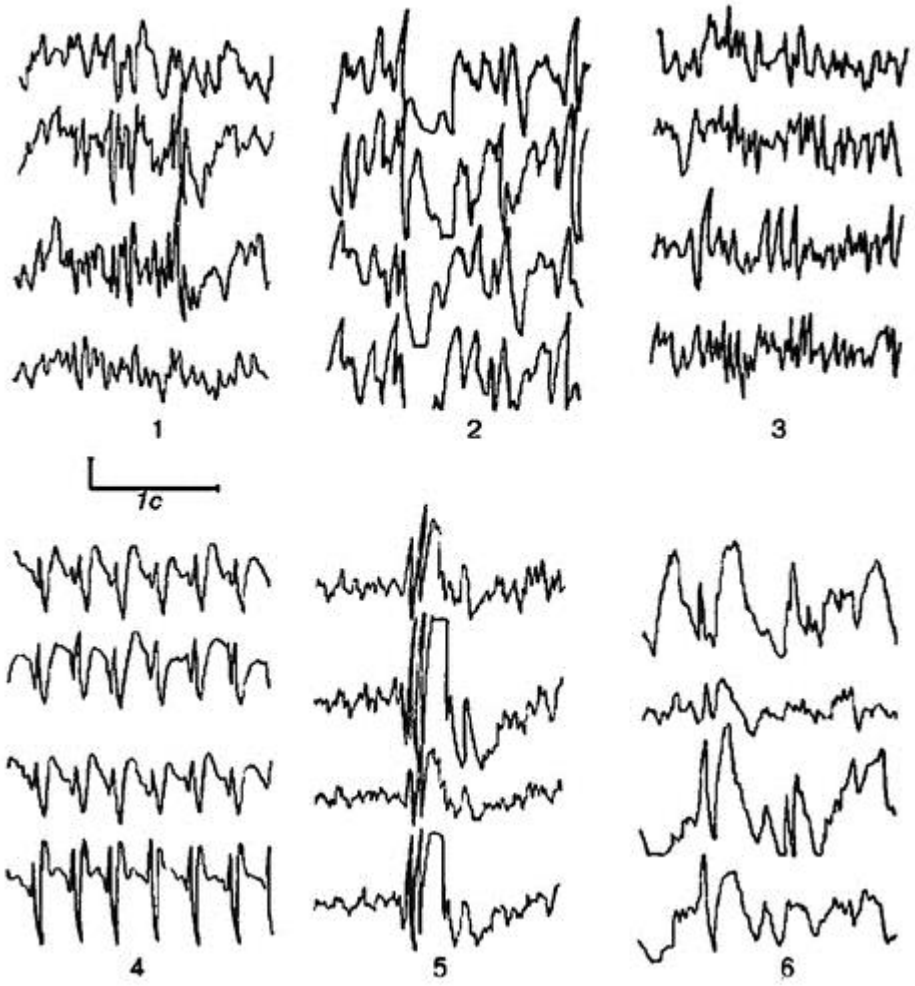

Рис. 6-11. Основные типы эпилептиформной активности: 1 - спайки; 2 - острые волны; 3 - острые волны в β -диапазоне; 4 - спайк-медленная волна; 5 - полиспайк-медленная волна; 6 - острая-медленная волна. Значение калибровочного сигнала для "4" - 100 мкВ, для остальных записей - 50 мкВ.

Важная характеристика спайков и острых волн - их внезапное появление и исчезновение и чёткое отличие от фоновой активности, которую они превышают по амплитуде. Острые феномены с соответствующими параметрами, нечётко отличающиеся от фоновой активности, не обозначаются как острые волны или спайки.

Комбинации описанных феноменов обозначаются некоторыми дополнительными терминами.

• Вспышка - термин, обозначающий группу волн с внезапным возникновением и исчезновением, чётко отличающихся от фоновой активности частотой, формой и/или амплитудой (рис. 6-12).

• Разряд - вспышка эпилептиформной активности.

• Паттерн эпилептического припадка - разряд эпилептиформной активности, типично совпадающей с клиническим эпилептическим приступом. Обнаружение таких феноменов, даже если не удаётся чётко оценить клинически состояние сознания пациента, также характеризуется как "паттерн эпилептического припадка" (рис. 6-13 и 6-14).

• Гипсаритмия (греч. "высокоамплитудный ритм") - непрерывная генерализованная высокоамплитудная (>150 мкВ) медленная гиперсинхронная активность с острыми волнами, спайками, комплексами спайк-медленная волна, полиспайк-медленная волна, синхронными и асинхронными. Важный диагностический признак синдромов Уэста и Леннокса-Гасто (рис. 6-15).

Периодические комплексы - высокоамплитудные вспышки активности, характеризующиеся постоянством формы для данного пациента. Наиболее важные критерии их распознавания: близкий к постоянному интервал между комплексами; непрерывное присутствие в течение всей записи, при условии постоянства уровня функциональной активности мозга; интраиндивидуальная стабильность формы (стереотипность). Чаще всего они представлены группой высокоамплитудных медленных волн, острых волн, сочетающихся с высокоамплитудными, заострёнными δ- или θ-колебаниями, иногда напоминают эпилептиформные комплексы острая-медленная волна (рис. 6-16). Интервалы между комплексами составляют от 0,5-2 до десятков секунд. Генерализованные билатерально-синхронные периодические комплексы всегда сочетаются с глубокими нарушениями сознания и указывают на тяжёлое поражение мозга. Если они не обусловлены фармакологическими или токсическими факторами (алкогольная абстиненция, передозировка или внезапная отмена психотропных и гипноседативных препаратов, гепатопатия, отравление оксидом углерода), то, как правило, являются следствием тяжёлой метаболической, гипоксической, прионовой или вирусной энцефалопатии. Если интоксикации или метаболические нарушения исключены, то периодические комплексы с высокой достоверностью указывают на диагноз панэнцефалита или прионового заболевания.

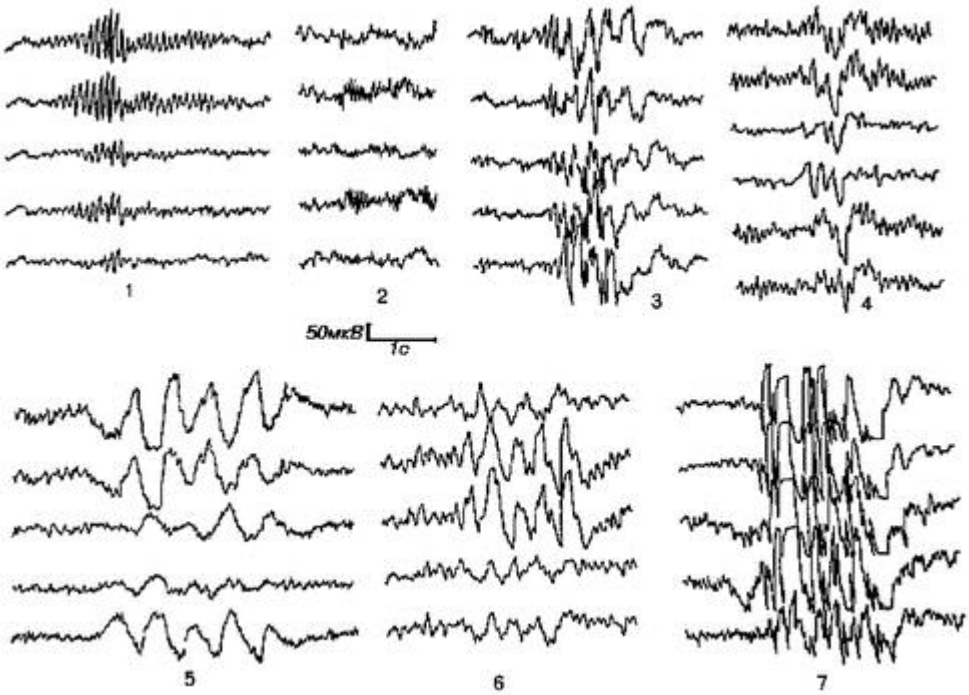

Рис. 6-12. Вспышки и разряды: 1 - вспышки -волн высокой амплитуды; 2 - вспышки β-волн высокой амплитуды; 3 - вспышки (разряды) острых волн; 4 - вспышки полифазных колебаний; 5 - вспышки d-волн; 6 - вспышки q-волн; 7 - вспышки (разряды) комплексов спайк-медленная волна.

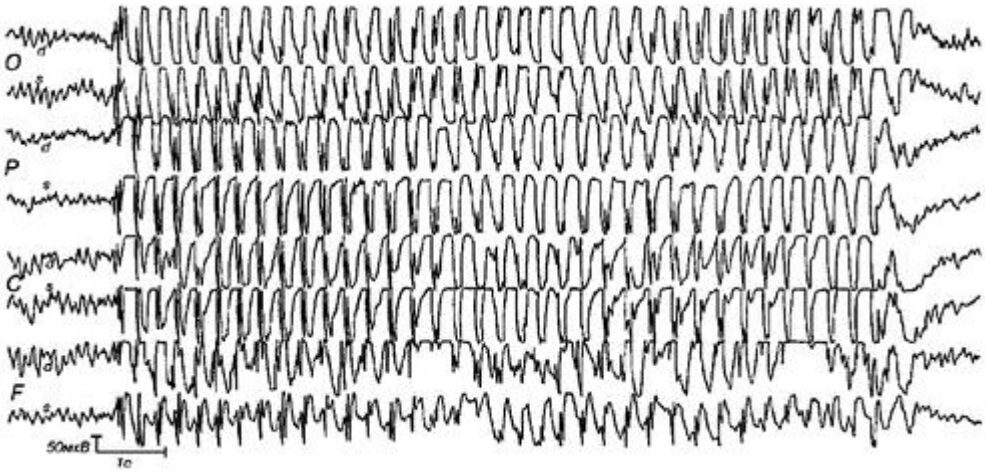

Рис. 6-13. Паттерн типичного абсанса. Разряд генерализованных билатерально-синхронных комплексов спайк-медленная волна частотой 3,5 Гц.

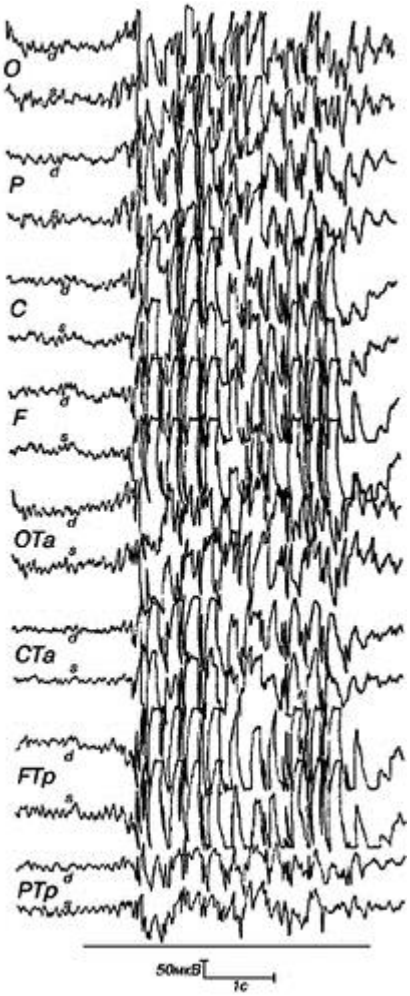

Рис. 6-14. ЭЭГ во время миоклонического приступа, спровоцированного мелькающим светом частотой 20 Гц, при юношеской миоклонической эпилепсии. Эпилептический разряд начинается серией нарастающих по амплитуде генерализованных острых волн и переходит в генерализованные билатерально-синхронные и асинхронные серии нерегулярных комплексов спайк-медленная волна, полиспайк-медленная волна, множественных острых волн и спайков амплитудой до 300 мкВ. Горизонтальная линия внизу - время световой стимуляции.

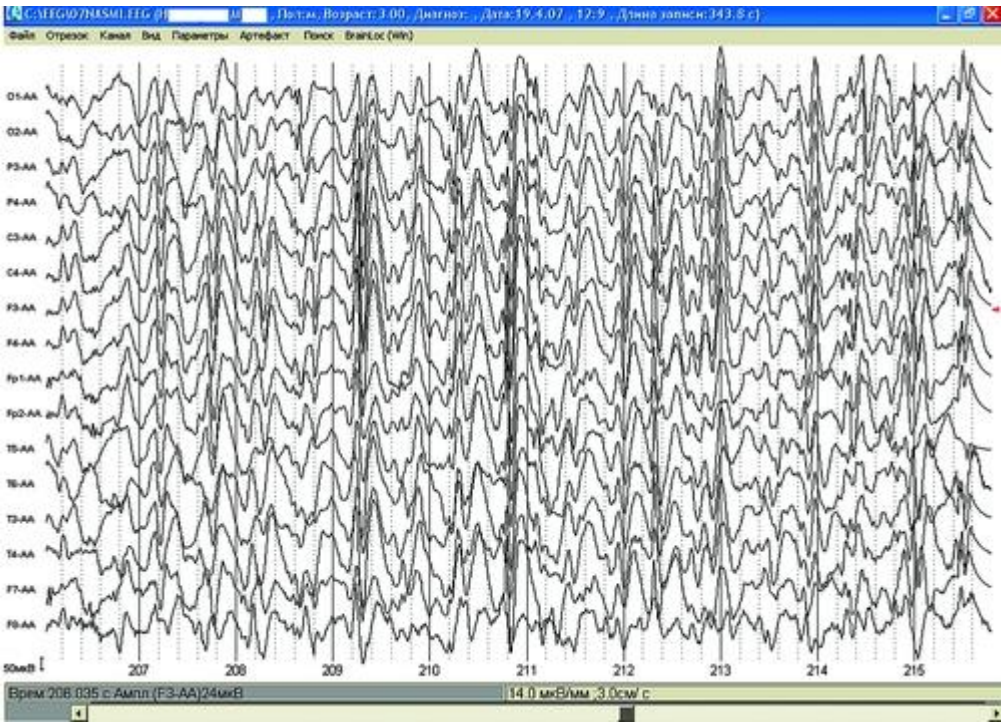

Рис. 6-15. ЭЭГ больного 3 лет с синдромом Уэста. Гипсаритмия: генерализованная медленная активность, острые волны, спайки и комплексы спайк-медленная волна амплитудой до 700 мкВ.

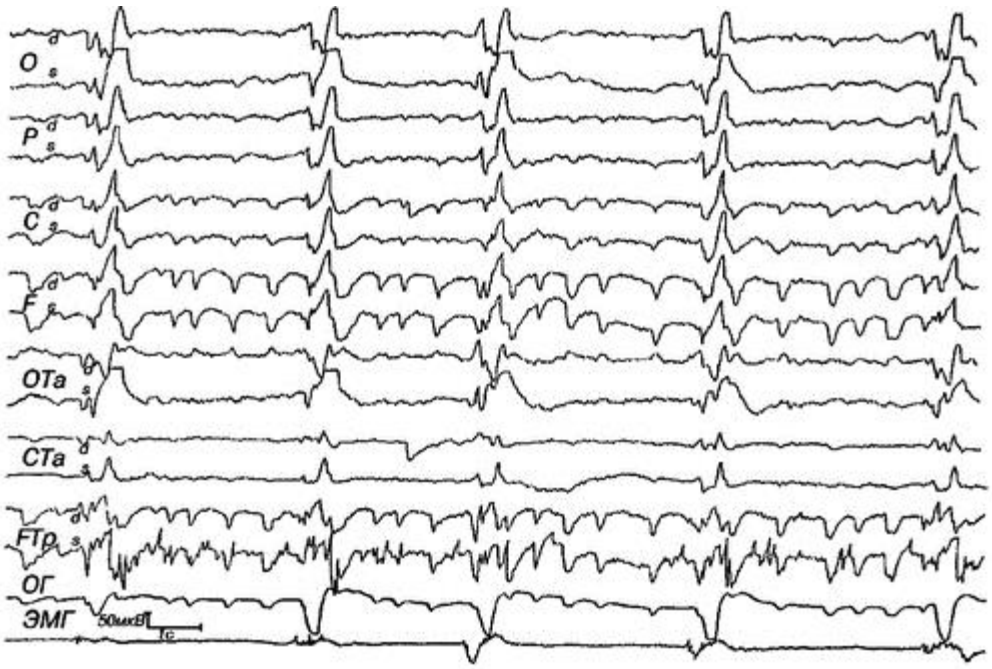

Рис. 6-16. Подострый склерозирующий панэнцефалит Ван-Богарта. Периодические комплексы, комбинирующиеся с миоклоническими подёргиваниями, регистрируемыми на ЭМГ, и движениями глаз, регистрируемыми на электроокулограмме. В отведении F - регулярные артефакты движения глаз.

Варианты нормальной электроэнцефалограммы взрослого бодрствующего человека

ЭЭГ в существенной степени однородна для всего мозга и симметрична. Функциональная и морфологическая неоднородность коры определяет особенности электрической активности различных областей мозга. Пространственная смена типов ЭЭГ отдельных областей мозга происходит постепенно.

У большинства (85-90%) здоровых взрослых при закрытых глазах в покое на ЭЭГ регистрируется доминирующий α-ритм с максимальной амплитудой в затылочных отделах (см. рис. 6-2).

У 10-15% здоровых обследуемых амплитуда колебаний на ЭЭГ не превышает 25 мкВ, во всех отведениях регистрируется высокочастотная низкоамплитудная активность. Такие ЭЭГ называют низкоамплитудными. Низкоамплитудные ЭЭГ указывают на преобладание в мозге десинхронизирующих влияний и являются вариантом нормы (см. рис. 6-8).

У части здоровых обследуемых вместо α-ритма регистрируют активность 14- 18 Гц амплитудой около 50 мкВ в затылочных отделах, причём, подобно нормальному α-ритму, амплитуда снижается по направлению кпереди. Такая активность называется "быстрый α-вариант".

Очень редко (0,2% случаев) на ЭЭГ при закрытых глазах в затылочных отделах регистрируются регулярные, близкие к синусоидальным, медленные волны частотой 2,5-6 Гц и амплитудой 50-80 мкВ. Этот ритм имеет все остальные топографические и физиологические характеристики α-ритма и называется "медленный альфа-вариант". Не будучи связан с какой-либо органической патологией, он рассматривается как пограничный между нормой и патологией и может указывать на дисфункцию диэнцефальных неспецифических систем мозга.

ИЗМЕНЕНИЯ ЭЛЕКТРОЭНЦЕФАЛОГРАММЫ В ЦИКЛЕ БОДРСТВОВАНИЕ-СОН

• Активное бодрствование (при умственной нагрузке, визуальном слежении, обучении и других ситуациях, требующих повышенной психической активности) характеризуется десинхронизацией нейрональной активности, на ЭЭГ преобладает низкоамплитудная высокочастотная активность.

• Расслабленное бодрствование - состояние обследуемого, покоящегося в удобном кресле или на постели с расслабленной мускулатурой и закрытыми глазами, не занятого какой-либо специальной физической или

психической активностью. У большинства здоровых взрослых в этом состоянии на ЭЭГ регистрируется регулярный α-ритм.

• Первая стадия сна эквивалентна дремоте. На ЭЭГ наблюдают исчезновение α-ритма и появление одиночных и групповых низкоамплитудных θ- и δ-колебаний и низкоамплитудной высокочастотной активности. Внешние стимулы вызывают вспышки α-ритма. Продолжительность стадии 1-7 мин.

К концу этой стадии появляются медленные колебания амплитудой ≤75 мкВ. В это же время могут появиться "вертексные острые переходные потенциалы" в виде одиночных или групповых монофазных поверхностно негативных острых волн с максимумом в области макушки, амплитудой обычно не более 200 мкВ; их считают нормальным физиологическим феноменом. Первая стадия характеризуется также медленными движениями глаз.

• Вторая стадия сна характеризуется появлением сонных веретён и К-комплексов. Сонные веретёна - вспышки активности частотой 11-15 Гц, преобладающие в центральных отведениях. Продолжительность веретён - 0,5-3 с, амплитуда приблизительно 50 мкВ. Они связаны с срединными подкорковыми механизмами. К-комплекс - вспышка активности, типично состоящей из двухфазной высокоамплитудной волны с начальной негативной фазой, сопровождаемой иногда веретеном. Амплитуда его максимальна в области макушки, продолжительность не менее 0,5 с. К-комплексы возникают спонтанно или в ответ на сенсорные стимулы. В этой стадии эпизодически наблюдаются также вспышки полифазных высокоамплитудных медленных волн. Медленные движения глаз отсутствуют.

• Третья стадия сна: веретёна постепенно исчезают и появляются θ- и δ-волны амплитудой более 75 мкВ в количестве от 20 до 50% времени эпохи анализа.

В этой стадии часто трудно дифференцировать К-комплексы от δ-волн. Сонные веретёна могут полностью исчезнуть.

• Четвёртая стадия сна характеризуется волнами частотой ≤2 Гц и более 75 мкВ, занимающих более 50% времени эпохи анализа.

Во время сна у человека эпизодически возникают периоды десинхронизации на ЭЭГ - так называемый сон с быстрыми движениями глаз. В течение этих периодов регистрируется полиморфная активность с преобладанием высоких частот. Этим периодам на ЭЭГ соответствует переживание сновидения, падение мышечного тонуса с появлением быстрых движений глазных яблок и иногда быстрых движений конечностей.

Возникновение этой стадии сна связано с работой регуляторного механизма на уровне моста мозга, её нарушения свидетельствуют о дисфункции этих отделов мозга, что имеет важное диагностическое значение.

ВОЗРАСТНЫЕ ИЗМЕНЕНИЯ ЭЛЕКТРОЭНЦЕФАЛОГРАММЫ

ЭЭГ недоношенного ребёнка в возрасте до 24-27 нед гестации представлена вспышками медленной δ- и θ-активности, эпизодически комбинирующимися с острыми волнами, продолжительностью 2-20 с, на фоне низкоамплитудной (до 20-25 мкВ) активности.

У детей 28-32 нед гестации δ- и θ-активность амплитудой до 100-150 мкВ становится более регулярной, хотя также может включать вспышки более высокоамплитудной θ-активности, перемежающиеся периодами уплощения.

У детей старше 32 нед гестации на ЭЭГ начинаются прослеживаться функциональные состояния. В спокойном сне наблюдают интермиттирующую высокоамплитудную (до 200 мкВ и выше) δ-активность, сочетающуюся с θ-колебаниями и острыми волнами и перемежающуюся периодами относительно низкоамплитудной активности.

У доношенного новорождённого на ЭЭГ чётко определяются различия между бодрствованием с открытыми глазами (нерегулярная активность частотой 4-5 Гц и амплитудой 50 мкВ), активным сном (постоянная низкоамплитудная активность 4-7 Гц с наложением более быстрых низкоамплитудных колебаний) и спокойным сном, характеризующимся вспышками высокоамплитудной δ-активности в комбинации с веретёнами более быстрых высокоамплитудных волн, перемежающихся низкоамплитудными периодами.

У здоровых недоношенных детей и доношенных новорождённых в течение первого месяца жизни наблюдают альтернирующую активность во время спокойного сна. На ЭЭГ новорождённых присутствуют физиологические острые потенциалы, характеризующиеся мультифокальностью, спорадичностью появления, нерегулярностью следования. Амплитуда их обычно не превышает 100-110 мкВ, частота возникновения в среднем составляет 5 в час, основное их количество приурочено к спокойному сну. Нормальными также считают относительно регулярно возникающие острые потенциалы в лобных отведениях, не превышающие по амплитуде 150 мкВ. Нормальная ЭЭГ зрелого новорождённого характеризуется наличием ответа в виде уплощения ЭЭГ на внешние стимулы.

В течение первого месяца жизни зрелого ребёнка исчезает альтернирующая ЭЭГ спокойного сна, на втором месяце появляются веретёна сна, организованная доминирующая активность в затылочных отведениях, достигающая частоты 4-7 Гц в возрасте 3 мес.

В течение 4-6-го месяцев жизни количество θ-волн на ЭЭГ постепенно увеличивается, а δ-волн - уменьшается, так что к концу 6-го месяца на ЭЭГ доминирует ритм частотой 5-7 Гц. С 7-го по 12-й месяц жизни формируется α-ритм с постепенным уменьшением количества δ- и θ-волн. К 12 мес доминируют колебания, которые можно охарактеризовать как медленный α-ритм (7-8,5 Гц). С 1 года до 7-8 лет продолжается процесс постепенного вытеснения медленных ритмов более быстрыми колебаниями (α- и β-диапазона) (табл. 6-1). После 8 лет на ЭЭГ доминирует α-ритм. Окончательное формирование ЭЭГ происходит к 16-18 годам.

Таблица 6-1. Граничные значения частоты доминирующего ритма у детей

Возраст, лет	Частота, Гц
1	>5
3	>6
5	>7
8	>8

На ЭЭГ здоровых детей могут присутствовать избыточные диффузные медленные волны, вспышки ритмичных медленных колебаний, разряды эпилептиформной активности, так что с точки зрения традиционной оценки возрастной нормы даже у заведомо здоровых лиц в возрасте до 21 года к "нормальным" могут быть отнесены только 70-80% ЭЭГ. Частота некоторых вариантов активности в детском и юношеском возрасте приведена в табл. 6-2.

С 3-4 и до 12 лет нарастает (с 3 до 16%) доля ЭЭГ с избыточными медленными волнами, а затем этот показатель достаточно быстро снижается.

Реакция на гипервентиляцию в форме появления высокоамплитудных медленных волн в возрасте 9-11 лет более выражена, чем в младшей группе. Не исключено, однако, что это связано с менее чётким выполнением пробы детьми младшего возраста.

Таблица 6-2. Представленность некоторых вариантов ЭЭГ в здоровой популяции в зависимости от возраста

Вид активности	1-15 лет	16-21 год

Медленная диффузная активность амплитудой более 50 мкВ, регистрируемая более 30% времени записи	14%	5%
Медленная ритмическая активность в задних отведениях	25%	0,5%
Эпилептиформная активность, вспышки ритмичных медленных волн	15%	5%
"Нормальные" варианты ЭЭГ	68%	77%

Уже упомянутая относительная стабильность характеристик ЭЭГ взрослого человека сохраняется приблизительно до 50 лет. С этого периода наблюдается перестройка спектра ЭЭГ, выражающаяся в уменьшении амплитуды и относительного количества α-ритма и нарастании количества β- и θ-волн. Доминирующая частота после 60-70 лет имеет тенденцию к снижению. В этом возрасте у практически здоровых лиц также появляются видимые при визуальном анализе θ- и δ-волны.

КОМПЬЮТЕРНЫЕ МЕТОДЫ АНАЛИЗА ЭЛЕКТРОЭНЦЕФАЛОГРАММЫ

Основные методы компьютерного анализа ЭЭГ, применяемые в клинике, включают спектральный анализ по алгоритму быстрого преобразования Фурье, картирование мгновенной амплитуды, спайков и определение трёхмерной локализации эквивалентного диполя в пространстве мозга.

Наиболее часто используют спектральный анализ. Этот метод позволяет определить абсолютную мощность, выражаемую в мкВ^2 для каждой частоты. Диаграмма спектра мощности за заданную эпоху представляет двухмерное изображение, на котором по оси абсцисс отложены частоты ЭЭГ, а по оси ординат - мощности на соответствующих частотах. Представленные в виде следующих один за другим спектров данные спектральной мощности ЭЭГ дают псевдотрёхмерный график, где направление по воображаемой оси вглубь рисунка представляет временную динамику изменений в ЭЭГ. Такие изображения удобны в отслеживании изменений ЭЭГ при нарушениях сознания или воздействии во времени каких-либо факторов (рис. 6-17).

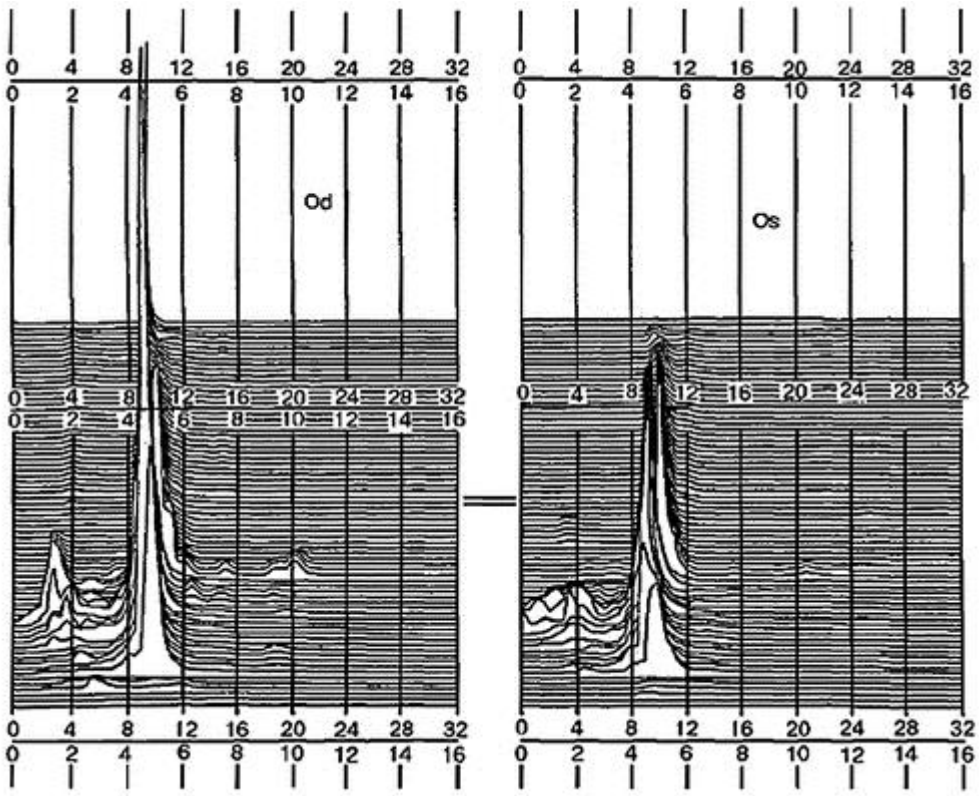

Рис. 6-17. Псевдотрёхмерный график спектра мощности ЭЭГ в диапазоне 0-32 Гц здорового подростка 14 лет. По оси абсцисс - частота (Гц), ординат - мощность в мкВ2; воображаемая ось от зрителя в глубину графика - время. Каждая кривая отражает спектр мощности за 30 с. Начало исследования - вторая кривая снизу, конец - верхняя кривая; 5 нижних кривых - глаза открыты, причём первые 2 кривые (1-я минута записи) - счёт элементов орнамента перед глазами испытуемого. Видно, что по прекращении счёта появилась небольшая синхронизация на частотах 5,5 и 10,5 Гц. Резкое возрастание мощности на частоте 9 Гц (-ритм) при закрывании глаз (кривые 6-11 снизу). Кривые 12-20 снизу - 3 мин гипервентиляции. Видно нарастание мощности в диапазоне 0,5-6 Гц и расширение пика за счёт частоты 8,5 Гц. Кривые 21-25 - глаза закрыты, далее глаза открыты; последняя минута записи - счёт элементов орнамента. Видно исчезновение низкочастотных составляющих по окончании гипервентиляции и исчезновение пика при открывании глаз. По эстетическим соображениям из-за "зашкаливания" пика чувствительность резко снижена, что делает кривые спектров при открывании глаз и счёте близкими к нулю.

Кодируя цветом распределение мощностей или средних амплитуд по основным диапазонам на условном изображении головы или мозга, получают наглядное изображение их топической представленности (рис. 6-18). Следует

подчеркнуть, что метод картирования не даёт новой информации, а только представляет её в другом, более наглядном виде.

Рис. 6-18. ЭЭГ больной Н., 8 лет, с приобретённым эпилептическим лобно-долевым синдромом. ЭЭГ представлена при скорости развёртки 60 мм/с с целью оптимального выявления формы высокочастотных потенциалов. На фоне регулярного -ритма 8 Гц в фронтополярных отведениях прослеживаются стереотипные периодические билатеральные эпилептиформные разряды (ПБЛЭР) в виде веретён из 4-5 спайков с последующей медленной волной амплитудой 350-400 мкВ, следующие непрерывно с регулярной частотой 0,55 Гц. Справа: картирование этой активности демонстрирует билатеральное распространение по полюсам лобных долей.

Определение трёхмерной локализации эквивалентного диполя заключается в том, что с помощью математического моделирования изображается расположение виртуального источника потенциала, который предположительно мог бы создать распределение электрических полей на поверхности мозга, соответствующее наблюдаемому, если предположить, что они генерируются не нейронами коры по всему мозгу, а являются результатом пассивного распространения электрического поля от единичных источников. В некоторых частных случаях эти вычисляемые "эквивалентные источники" совпадают с реальными, что позволяет при соблюдении определённых физических и клинических условий использовать этот метод для уточнения локализации эпилептогенных фокусов при эпилепсии (рис. 6-19).

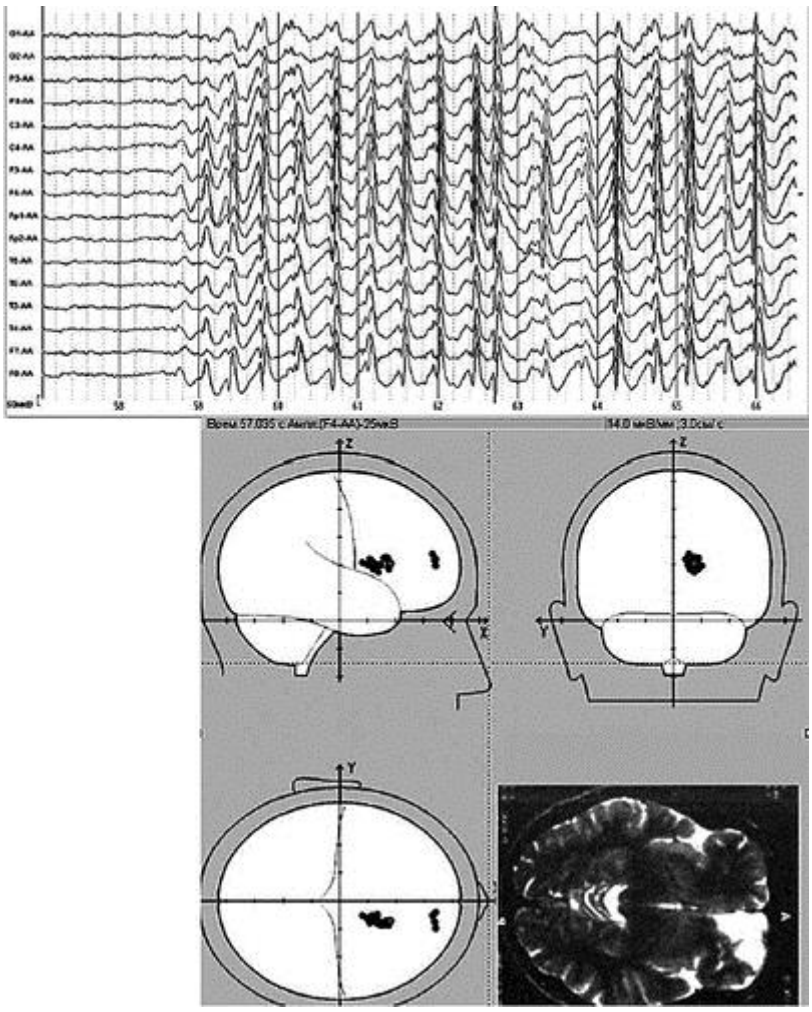

Рис. 6-19. ЭЭГ пациента с симптоматической лобной эпилепсией. Генерализованные разряды билатерально-синхронных комплексов острая-медленная волна частотой 2 Гц и амплитудой до 350 мкВ с чётким амплитудным преобладанием в правой лобной области. Трёхмерная локализация начальных спайков эпилептиформных разрядов демонстрирует плотную серию из двух подмножеств мобильных источников, начинающихся в полюсе орбитофронтальной коры справа и распространяющихся кзади вдоль контура кисты в направлении ростральных отделов переднего продольного пучка переднего мозга. В правом нижнем углу: КТ визуализирует кисту в орбитофронтальной области правого полушария.

Следует иметь в виду, что компьютерные карты ЭЭГ отображают распределения электрических полей на абстрагированных моделях головы и поэтому не могут восприниматься как непосредственные изображения, подобные МРТ. Необходима их интеллектуальная интерпретация специалистом по ЭЭГ в контексте клинической картины и данных анализа "сырой" ЭЭГ. Поэтому прилагаемые иногда к заключению по ЭЭГ компьютерные топографические карты являются для невролога вполне бесполезными, а иногда и опасными при его собственных попытках их

прямого истолкования. Согласно рекомендациям Международной федерации обществ ЭЭГ и клинической нейрофизиологии, вся необходимая диагностическая информация, полученная главным образом на основе прямого анализа "сырой" ЭЭГ, должна быть изложена специалистом по ЭЭГ на понятном для клинициста языке в текстовом заключении. Недопустимо предоставление в качестве клинико-электроэнцефалографического заключения текстов, которые формулируются автоматически компьютерными программами некоторых электроэнцефалографов.

Для получения не только иллюстративного материала, но и дополнительной специфической диагностической или прогностической информации необходимо использование более сложных алгоритмов исследования и компьютерной обработки ЭЭГ, статистических методов оценки данных с набором соответствующих групп контроля, разрабатываемых для решения узко специализированных задач, изложение которых выходит за рамки стандартного использования ЭЭГ в неврологической клинике.

ИЗМЕНЕНИЯ ЭЛЕКТРОЭНЦЕФАЛОГРАММЫ ПРИ НЕВРОЛОГИЧЕСКОЙ ПАТОЛОГИИ

Неврологические заболевания можно условно разделить на две группы. Первые связаны по преимуществу со структурными мозговыми нарушениями. К ним относятся сосудистые, воспалительные, аутоиммунные, дегенеративные, травматические поражения. В их диагностике решающая роль принадлежит нейровизуализации, и значение ЭЭГ здесь мало.

Ко второй группе относятся заболевания, при которых симптоматика обусловлена в основном нейродинамическими факторами. В отношении этих расстройств ЭЭГ обладает разной степенью чувствительности, от чего зависит целесообразность её применения. Наиболее распространённой из этой группы расстройств (и самым распространённым заболеванием мозга) является эпилепсия, представляющая собой в настоящее время главное поле клинического применения ЭЭГ.

ОБЩИЕ ЗАКОНОМЕРНОСТИ

Задачи ЭЭГ в неврологической практике следующие: (1) констатация поражения мозга, (2) определение характера и локализации патологических изменений, (3) оценка динамики состояния. Явная патологическая активность на ЭЭГ является достоверным свидетельством патологического функционирования мозга. Патологические колебания связаны с текущим патологическим процессом. При резидуальных расстройствах изменения в

ЭЭГ могут отсутствовать, несмотря на значительный клинический дефицит. Одним из основных аспектов диагностического использования ЭЭГ является определение локализации патологического процесса.

• Диффузное поражение мозга, вызываемое воспалительным заболеванием, дисциркуляторными, метаболическими, токсическими нарушениями, приводит соответственно к диффузным изменениям ЭЭГ. Они проявляются полиритмией, дезорганизацией и диффузной патологической активностью. Полиритмия - отсутствие регулярного доминирующего ритма и преобладание полиморфной активности. Дезорганизация ЭЭГ - исчезновение характерного градиента амплитуд нормальных ритмов, нарушение симметричности. Диффузная патологическая активность представлена θ-, δ-, эпилептиформной активностью. Картина полиритмии обусловлена случайной комбинацией разных видов нормальной и патологической активности. Основным признаком диффузных изменений, в отличие от фокальных, является отсутствие постоянной локальности и стабильной асимметрии активности в ЭЭГ (Рис. 6-20).

Поражение или дисфункция срединных структур большого мозга, вовлекающие неспецифические восходящие проекции, проявляются билатерально-синхронными вспышками медленных волн или эпилептиформной активности, при этом вероятность появления и выраженность медленной патологической билатерально-синхронной активности тем больше, чем выше по невральной оси располагается поражение. Так, даже при грубом поражении бульбопонтинных структур ЭЭГ в большинстве случаев остаётся в пределах нормы.

В части случаев из-за поражения на этом уровне неспецифической синхронизующей ретикулярной формации возникает десинхронизация и, соответственно, низкоамплитудная ЭЭГ. Поскольку такие ЭЭГ наблюдаются у 5-15% здоровых взрослых, их следует рассматривать как условно патологические. Только у небольшого количества больных с поражениями на нижнестволовом уровне наблюдают вспышки билатерально-синхронных высокоамплитудных α- или медленных волн. При поражении на мезенцефальном и диэнцефальном уровне, а также более высоко лежащих срединных структур большого мозга: поясной извилины, мозолистого тела, орбитальной коры - на ЭЭГ наблюдают билатерально-синхронные высокоамплитудные θ- и δ-волны (рис. 6-21).

• При латерализованных поражениях в глубине полушария за счёт широкой проекции глубинных структур на обширные области мозга наблюдается соответственно широко распространённая по полушарию

патологическая θ- и δ-активность. Из-за непосредственного влияния медиального патологического процесса на срединные структуры и вовлечение симметричных структур здорового полушария появляются и билатерально-синхронные медленные колебания, преобладающие по амплитуде на стороне поражения (рис. 6-22).

• Поверхностное расположение поражения вызывает локальное изменение электрической активности, ограниченное зоной нейронов, непосредственно прилегающих к фокусу деструкции. Изменения проявляются медленной активностью, выраженность которой зависит от тяжести поражения. Эпилептическое возбуждение проявляется локальной эпилептиформной активностью (рис. 6-23).

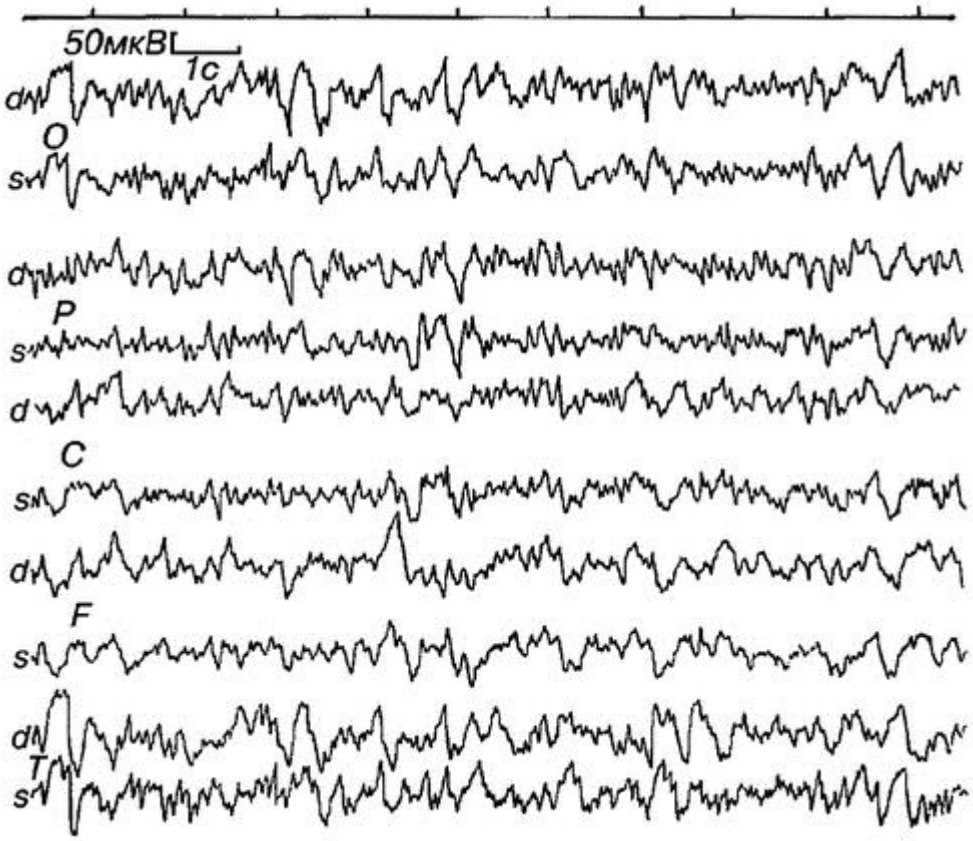

Рис. 6-20. ЭЭГ больного 43 лет с последствиями менингоэнцефалита. Диффузные изменения на ЭЭГ: диффузные q-, d-волны и острые колебания.

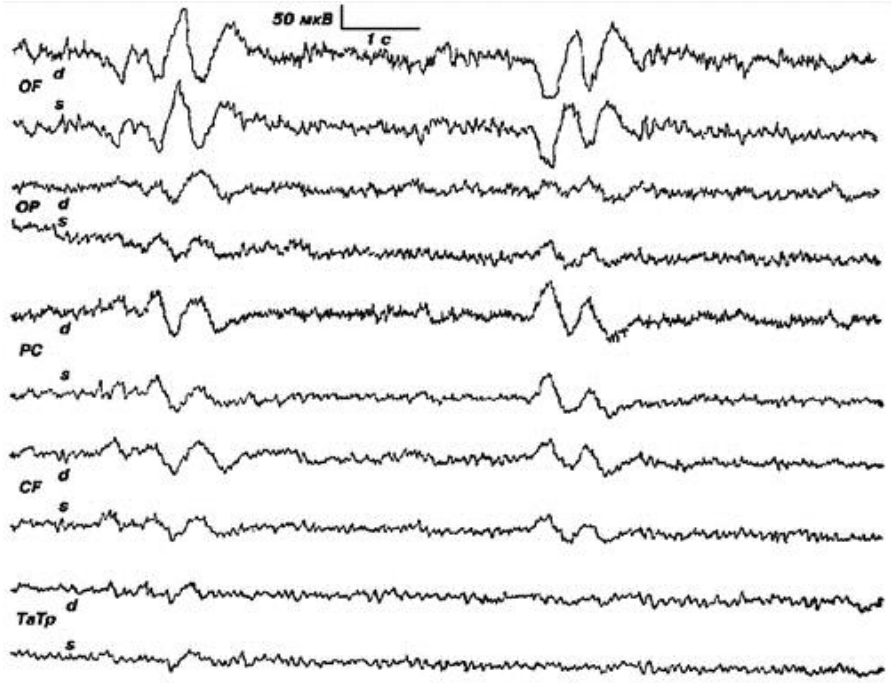

Рис. 6-21. ЭЭГ больного 38 лет с менингиомой серповидного отростка в прецентральных-заднелобных отделах. Билатерально-синхронные вспышки d-волн, преобладающие в центрально-лобных отведениях, на фоне нормальной электрической активности.

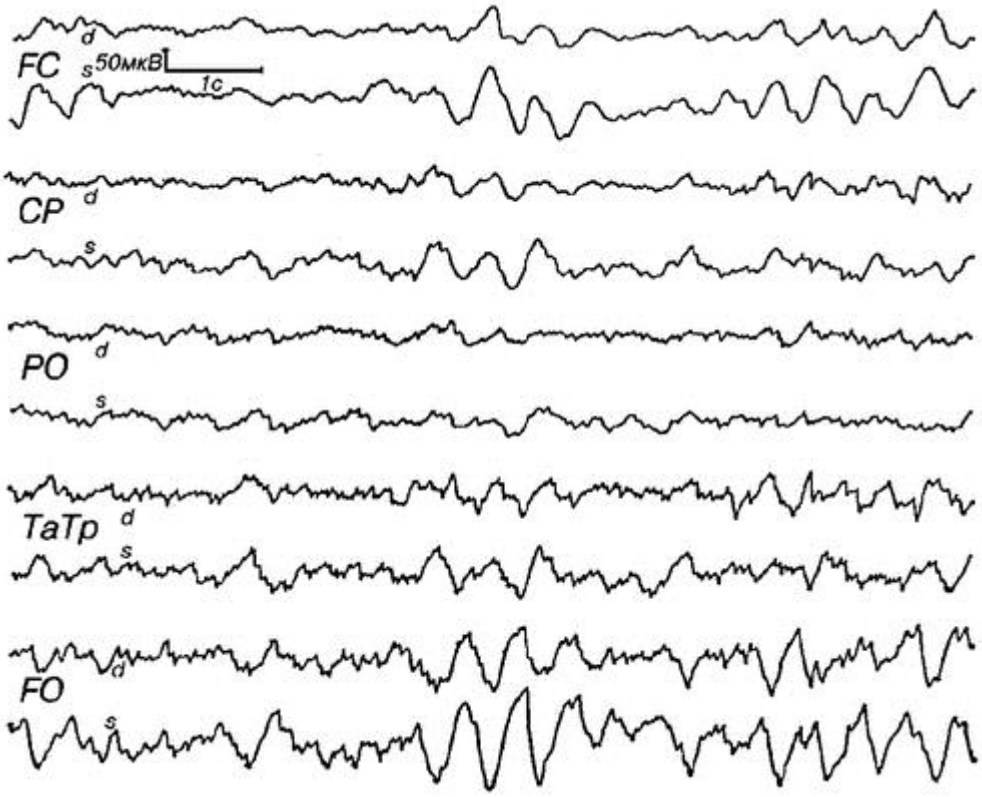

Рис. 6-22. ЭЭГ при глиоме медиобазальных отделов левой лобной доли. Билатерально-синхронные регулярные высокоамплитудные вспышки d-волн 1,5-2 Гц, преобладающие по амплитуде слева и в передних отделах.

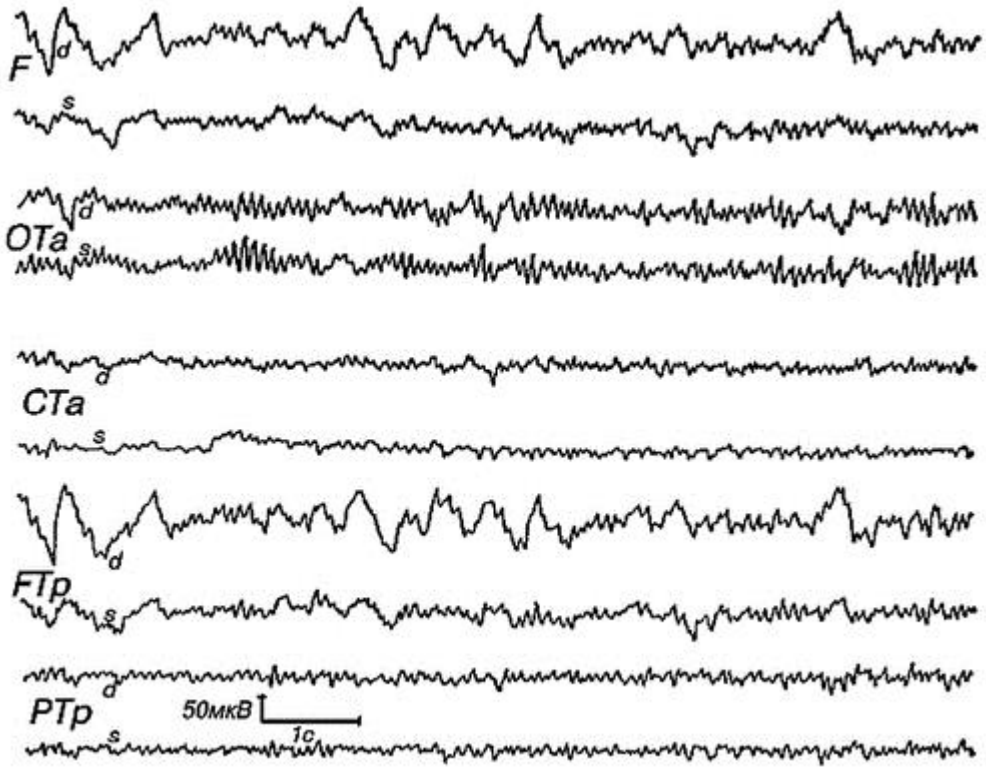

Рис. 6-23. ЭЭГ больного с конвекситальной, прорастающей кору астроцитомой правой лобной доли. Чётко ограниченный очаг d-волн в правой лобной области (отведения F и FTp).

НАРУШЕНИЯ ЭЛЕКТРОЭНЦЕФАЛОГРАММЫ ПРИ НЕЭПИЛЕПТИЧЕСКИХ ЗАБОЛЕВАНИЯХ

Опухоли полушарий мозга вызывают появление на ЭЭГ медленных волн. При вовлечении срединных структур к локальным изменениям могут присоединяться билатерально-синхронные нарушения (см. рис. 6-22). Характерно прогрессирующее увеличение выраженности изменений с ростом опухоли. Экстрацеребральные доброкачественные опухоли вызывают менее грубые нарушения. Астроцитомы нередко сопровождаются эпилептическими припадками, и в таких случаях наблюдают эпилептиформную активность соответствующей локализации. При эпилепсии регулярное сочетание эпилептиформной активности с постоянными и нарастающими при повторных исследованиях δ-волнами в области фокуса свидетельствует в пользу неопластической этиологии.

Цереброваскулярные заболевания: выраженность нарушений ЭЭГ зависит от тяжести повреждения мозга. Когда поражение церебральных сосудов не приводит к тяжёлой, клинически проявляющейся ишемии мозга, изменения на ЭЭГ могут отсутствовать или носят пограничный с нормой характер. При дисциркуляторных расстройствах в вертебробазилярном русле может наблюдаться десинхронизация и уплощение ЭЭГ.

При ишемических инсультах в острой стадии изменения проявляются θ- и δ-волнами. При каротидном стенозе патологические ЭЭГ встречаются менее чем у 50% больных, при тромбозе сонной артерии - у 70%, а при тромбозе средней мозговой артерии - у 95% больных. Стойкость и выраженность патологических изменений на ЭЭГ зависят от возможностей коллатерального кровообращения и тяжести поражения мозга. После острого периода на ЭЭГ наблюдается уменьшение выраженности патологических изменений. В ряде случаев в отдалённом периоде перенесённого инсульта ЭЭГ нормализуется даже при сохранении клинического дефицита. При геморрагических инсультах изменения на ЭЭГ значительно более грубые, стойкие и распространённые, что соответствует и более тяжёлой клинической картине.

Черепно-мозговая травма: изменения на ЭЭГ зависят от тяжести и наличия локальных и общих изменений. При сотрясении мозга в период утраты сознания наблюдают генерализованные медленные волны. В ближайшем периоде могут появляться негрубые диффузные θ-волны амплитудой до 50-60 мкВ. При ушибе мозга, его размозжении в области поражения наблюдаются δ-волны высокой амплитуды. При обширном конвексиальном поражении можно обнаружить зону отсутствия электрической активности. При субдуральной гематоме на её стороне наблюдают медленные волны, которые могут иметь относительно низкую амплитуду. Иногда развитие гематомы сопровождается снижением амплитуды нормальных ритмов в соответствующей области из-за "экранирующего" действия крови.

В благоприятных случаях в отдалённом периоде после травмы ЭЭГ нормализуется. Прогностическим критерием развития посттравматической эпилепсии является появление эпилептиформной активности. В части случаев в отдалённом периоде после травмы развивается диффузное уплощение ЭЭГ, свидетельствующее о неполноценности активирующих неспецифических систем мозга.

Воспалительные, аутоиммунные, прионовые заболевания мозга. При менингитах в острой фазе наблюдают грубые изменения в виде диффузных высокоамплитудных δ- и θ-волн, фокусов эпилептиформной активности с периодическими вспышками билатерально-синхронных патологических колебаний, свидетельствующих о вовлечении в процесс срединных отделов мозга. Стойкие локальные патологические фокусы могут свидетельствовать о менингоэнцефалите или абсцессе мозга.

При панэнцефалитах характерны периодические комплексы в виде стереотипных генерализованных высокоамплитудных (до 1000 мкВ)

разрядов θ- и δ-волн, обычно комбинирующихся с короткими веретёнами колебаний в α- или β-ритме, а также с острыми волнами или спайками. Они возникают по мере прогрессирования заболевания с появления одиночных комплексов, которые вскоре приобретают периодический характер, увеличиваясь по длительности и амплитуде. Частота их появления постепенно возрастает, пока они не сливаются в непрерывную активность (см. рис. 6-16).

При герпесном энцефалите комплексы наблюдают в 60-65% случаев, преимущественно при тяжёлых формах заболевания с неблагоприятным прогнозом. Приблизительно в двух третях случаев периодические комплексы фокальны, чего не бывает при панэнцефалите Ван-Богарта.

При болезни Крейтцфельда-Якоба обычно через 12 мес от начала болезни появляется непрерывная регулярная ритмическая последовательность комплексов типа острая-медленная волна, следующих с частотой 1,5-2 Гц (рис. 6-24).

Рис. 6-24. Периодические комплексы острая-медленная волна и полифазные волны при болезни Крейтцфельда-Якоба.

Дегенеративные и дезонтогенетические заболевания: данные ЭЭГ в сочетании с клинической картиной могут помочь в дифференциальной диагностике, в наблюдении за динамикой процесса и в выявлении локализации наиболее грубых изменений. Частота изменений ЭЭГ у больных паркинсонизмом варьирует, по разным данным, от 3 до 40%. Наиболее часто наблюдают замедление основного ритма, особенно типичное для акинетических форм.

Для болезни Альцгеймера типичны медленные волны в лобных отведениях, определяемые как "передняя брадиритмия". Она характеризуется частотой 1-2,5 Гц,

амплитудой менее 150 мкВ, полиритмичностью, распространением в основном в лобных и передневисочных отведениях. Важной особенностью "передней брадиритмии" является её постоянство. У 50% больных с болезнью Альцгеймера и у 40% с мультиинфарктной деменцией ЭЭГ в границах возрастной нормы.

ЭЛЕКТРОЭНЦЕФАЛОГРАФИЯ ПРИ ЭПИЛЕПСИИ

Методические особенности электроэнцефалографии в эпилептологии

Эпилепсия - заболевание, проявляющееся двумя и более эпилептическими приступами (припадками). Эпилептический приступ - короткое, обычно не спровоцированное стереотипное нарушение сознания, поведения, эмоций, моторных или сенсорных функций, которое даже по клиническим проявлениям можно связать с разрядом избыточного количества нейронов в коре мозга. Определение эпилептического припадка через понятие разряда нейронов определяет важнейшее значение ЭЭГ в эпилептологии. Уточнение формы эпилепсии (более 50 вариантов) включает обязательным компонентом описание характерной для данной формы картины ЭЭГ. Ценность ЭЭГ определяется тем, что эпилептические разряды, а следовательно, и эпилептиформную активность, на ЭЭГ наблюдают и вне эпилептического приступа.

Надёжными признаками эпилепсии являются разряды эпилептиформной активности и паттерны эпилептического припадка. Кроме того, характерны высокоамплитудные (более 100-150 мкВ) вспышки α-, θ-, и δ-активности, однако сами по себе они не могут считаться доказательством наличия эпилепсии и оцениваются в контексте клинической картины. Помимо диагноза эпилепсии, ЭЭГ играет важную роль в определении формы эпилептического заболевания, от чего зависит прогноз и выбор препарата. ЭЭГ позволяет подобрать дозу препарата по оценке уменьшения эпилептиформной активности и предсказать побочные эффекты по появлению дополнительной патологической активности.

Для выявления эпилептиформной активности на ЭЭГ используют световую ритмическую стимуляцию (в основном при фотогенных припадках), гипервентиляцию или другие воздействия, исходя из сведений о провоцирующих приступы факторах. Долгосрочная регистрация, особенно во время сна, способствует выявлению эпилептиформных разрядов и паттернов

эпилептического припадка. Провокации эпилептиформных разрядов на ЭЭГ или самого припадка способствует депривация сна. Эпилептиформная активность подтверждает диагноз эпилепсии, однако возможна и при других состояниях, в то же время у части больных эпилепсией зарегистрировать её не удаётся.

Долгосрочная регистрация электроэнцефалограммы и ЭЭГ-видео-мониторинг Портативные ЭЭГ-рекордеры и видео ЭЭГ: "АТЕС МЕДИКА софт", www.atessoft.ru.

Как и эпилептические припадки, эпилептиформная активность на ЭЭГ регистрируется не постоянно. При некоторых формах эпилептических расстройств она наблюдается только во время сна, иногда провоцируется определёнными жизненными ситуациями или формами активности пациента. Следовательно, надёжность диагностики эпилепсии прямо зависит от возможности длительной регистрации ЭЭГ в условиях достаточно свободного поведения обследуемого. Для этой цели разработаны специальные портативные системы долгосрочной (12-24 ч и более) записи ЭЭГ в условиях, приближенных к обычной жизнедеятельности. Регистрирующая система состоит из эластичной шапочки с вмонтированными в неё электродами специальной конструкции, позволяющими долговременно получать качественное отведение ЭЭГ. Отводимая электрическая активность мозга усиливается, оцифровывается и регистрируется на флеш-картах рекордером размером с портсигар, помещающимся в удобной сумке на пациенте. Пациент может выполнять обычные домашние действия. По завершении записи информация с флеш-карты в лаборатории переводится в компьютерную систему регистрации, просмотра, анализа, хранения и распечатки электроэнцефалографических данных и обрабатывается как обычная ЭЭГ. Наиболее надёжную информацию даёт ЭЭГ-видеомониторинг - одновременная регистрация ЭЭГ и видеозаписи пациента во время приступа. Использование этих методов требуется при диагностике эпилепсии, когда рутинная ЭЭГ не выявляет эпилептиформной активности, а также при определении формы эпилепсии и типа эпилептического припадка, для дифференциальной диагностики эпилептических и неэпилептических приступов, уточнения целей операции при хирургическом лечении, диагноза эпилептических непароксизмальных расстройств, связанных с эпилептиформной активностью во во сне, контроля правильности выбора и дозы препарата, побочных эффектов терапии, надёжности ремиссии.

Характеристики электроэнцефалограммы при наиболее распространённых формах эпилепсии и эпилептических синдромов

• Доброкачественная эпилепсия детского возраста с центро-темпоральными спайками (доброкачественная роландическая эпилепсия).

- Вне приступа: фокальные спайки, острые волны и/или комплексы спайк-медленная волна в одном полушарии (40-50%) или в двух с односторонним преобладанием в центральных и средневисочных отведениях, формирующие противофазы над роландической и височной областью (рис. 6-25). Иногда эпилептиформная активность во время бодрствования отсутствует, но появляется во время сна.

- Во время приступа: фокальный эпилептический разряд в центральных и средневисочных отведениях в виде высокоамплитудных спайков и острых волн, комбинирующихся с медленными волнами, с возможным распространением за пределы начальной локализации.

• Доброкачественная затылочная эпилепсия детского возраста с ранним началом (форма Панайотопулоса).

- Вне приступа: у 90% пациентов наблюдают в основном мультифокальные высоко- или низкоамплитудные комплексы острая-медленная волна, нередко билатерально-синхронные генерализованные разряды. В двух третях случаев наблюдают затылочные спайки, в трети случаев - экстраокципитальные. Комплексы возникают сериями при закрывании глаз. Отмечают блокирование эпилептиформной активности открыванием глаз. Эпилептиформная активность на ЭЭГ и иногда приступы провоцируются фотостимуляцией.

- Во время приступа: эпилептический разряд в виде высокоамплитудных спайков и острых волн, комбинирующихся с медленными волнами, в одном или обоих затылочных и заднетеменных отведениях, обычно с распространением за пределы начальной локализации.

• Идиопатические генерализованные эпилепсии. Паттерны ЭЭГ, характерные для детской и юношеской идиопатических эпилепсий с абсансами, а также для идиопатической юношеской миоклонической эпилепсии, приведены выше (см. рис. 6-13 и 6-14). Характеристики ЭЭГ при первично генерализованной идиопатической эпилепсии с генерализованными тонико-клоническими приступами следующие.

- Вне приступа: иногда в пределах нормы, но обычно с умеренными или выраженными изменениями с θ-, δ-волнами, вспышками билатерально-синхронных или асимметричных комплексов спайк-медленная волна, спайков, острых волн.

- Во время приступа: генерализованный разряд в виде ритмической активности 10 Гц, постепенно нарастающей по амплитуде и уменьшающейся по частоте в клонической фазе, острые волны 8-16 Гц, комплексы спайк-

медленная волна и полиспайк-медленная волна, группы высокоамплитудных θ- и δ-волн, нерегулярных, асимметричных, в тонической фазе θ- и δ-активность, завершающаяся иногда периодами отсутствия активности или низкоамплитудной медленной активности.

•Симптоматические фокальные эпилепсии: характерные эпилептиформные фокальные разряды наблюдают менее регулярно, чем при идиопатических. Даже припадки могут проявляться не типичной эпилептиформной активностью, а вспышками медленных волн или даже десинхронизацией и связанным с припадком уплощением ЭЭГ.

- При лимбических (гиппокампальных) височных эпилепсиях в межприступный период изменения могут отсутствовать. Обычно наблюдают фокальные комплексы острая-медленная волна в височных отведениях, иногда билатерально-синхронные с односторонним амплитудным преобладанием (рис. 6-26). Во время приступа - вспышки высокоамплитудных ритмичных "крутых" медленных волн, или острых волн, или комплексов острая-медленная волна в височных отведениях с распространением на лобные и задние. В начале (иногда во время) припадка может наблюдаться одностороннее уплощение ЭЭГ. При латерально-височных эпилепсиях со слуховыми и реже зрительными иллюзиями, галлюцинациями и сноподобными состояниями, нарушениями речи и ориентации эпилептиформная активность на ЭЭГ наблюдается чаще. Разряды локализуются в средне- и задневисочных отведениях.

- При бессудорожных височных приступах, протекающих по типу автоматизмов, возможна картина эпилептического разряда в виде ритмичной первично- или вторично-генерализованной высокоамплитудной θ-активности без острых феноменов, и в редких случаях - в виде диффузной десинхронизации, проявляющейся полиморфной активностью амплитудой меньше 25 мкВ.

- ЭЭГ при лобнодолевых эпилепсиях в межприпадочном периоде в двух третях случаев фокальной патологии не выявляет. При наличии эпилептиформных колебаний они регистрируются в лобных отведениях с одной или с двух сторон, наблюдаются билатерально-синхронные комплексы спайк-медленная волна, часто с латеральным преобладанием в лобных отделах. Во время припадка могут наблюдаться билатерально-синхронные разряды спайк-медленная волна или высокоамплитудные регулярные θ- или δ-волны, преимущественно в лобных и/или височных отведениях, иногда внезапная диффузная десинхронизация. При орбитофронтальных фокусах трёхмерная локализация выявляет соответственное расположение

источников начальных острых волн паттерна эпилептического припадка (см. рис. 6-19).

• Эпилептические энцефалопатии. В предложения Комиссии по терминологии и классификации Международной противоэпилептической лиги введена новая диагностическая рубрика, включающая широкий круг тяжёлых эпилептических расстройств, - эпилептические энцефалопатии. Это перманентные нарушения функций мозга, обусловленные эпилептическими разрядами, проявляющимися на ЭЭГ как эпилептиформная активность, а клинически - разнообразными продолжительными психическими, поведенческими, нейропсихологическими и неврологическими расстройствами. К ним относят синдром инфантильных спазмов Уэста, синдром Леннокса-Гасто, другие тяжёлые "катастрофические" младенческие синдромы, а также широкий круг психических и поведенческих расстройств, часто протекающих без эпилептических припадков [Engel J., 2001; Мухин К.Ю. и соавт., 2004; Зенков Л.Р., 2007]. Диагностика эпилептических энцефалопатий возможна только с помощью ЭЭГ, поскольку при отсутствии припадков только она может установить эпилептическую природу заболевания, а при наличии припадков уточнить принадлежность заболевания именно к эпилептической энцефалопатии. Ниже приведены данные об изменениях ЭЭГ при основных формах эпилептических энцефалопатий.

- Синдром инфантильных спазмов Уэста.

♦ Вне приступа: гипсаритмия, то есть непрерывная генерализованная высокоамплитудная медленная активность и острые волны, спайки, комплексы спайк-медленная волна. Могут быть локальные патологические изменения или стойкая асимметрия активности (см. рис. 6-15).

♦ Во время приступа: молниеносной начальной фазе спазма соответствуют генерализованные спайки и острые волны, тоническим судорогам - генерализованные спайки, нарастающие по амплитуде к концу припадка (β-активность). Иногда припадок проявляется внезапно возникающей и прекращающейся десинхронизацией (снижением амплитуды) текущей эпилептиформной высокоамплитудной активности.

- Синдром Леннокса-Гасто.

♦ Вне приступа: непрерывная генерализованная высокоамплитудная медленная и гиперсинхронная активность с острыми волнами, комплексами спайк-медленная волна (200-600 мкВ), фокальные и мультифокальные нарушения, соответствующие картине гипсаритмии.

♦ Во время приступа: генерализованные спайки и острые волны, комплексы спайк-медленная волна. При миоклонико-астатических припадках

- комплексы спайк-медленная волна. Иногда отмечают десинхронизацию на фоне высокоамплитудной активности. Во время тонических припадков - генерализованная высокоамплитудная (≥50 мкВ) острая β-активность.

-Ранняя младенческая эпилептическая энцефалопатия с паттерном "вспышка-подавление" на ЭЭГ (синдром Отахара).

♦ Вне приступа: генерализованная активность "вспышка-подавление" - 3-10-секундные периоды высокоамплитудной θ-, δ-активности с нерегулярными асимметричными комплексами полиспайк-медленная волна, острая-медленная волна 1-3 Гц, прерываемая периодами низкоамплитудной (‹40 мкВ) полиморфной активности, или гипсаритмия - генерализованная δ- и θ-активность со спайками, острыми волнами, комплексами спайк-медленная волна, полиспайк-медленная волна, острая-медленная волна амплитудой более 200 мкВ.

♦ Во время приступа: увеличение амплитуды и количества спайков, острых волн, комплексов спайк-медленная волна, полиспайк-медленная волна, острая-медленная волна амплитудой более 300 мкВ или уплощение фоновой записи.

-Эпилептические энцефалопатии, проявляющиеся преимущественно поведенческими, психическими и когнитивными нарушениями. К этим формам относятся эпилептическая афазия Ландау-Клеффнера, эпилепсия с постоянными комплексами спайк-медленная волна в медленноволновом сне, лобно-долевой эпилептический синдром (см. рис. 6-18), приобретённый эпилептический синдром нарушения развития правого полушария и другие. Основная их особенность и один из главных критериев диагноза - грубая эпилептиформная активность, соответствующая по типу и локализации характеру нарушенной функции мозга. При общих нарушениях развития типа аутизма могут наблюдаться билатерально-синхронные разряды, характерные для абсансов, при афазии - разряды в височных отведениях и т.д.

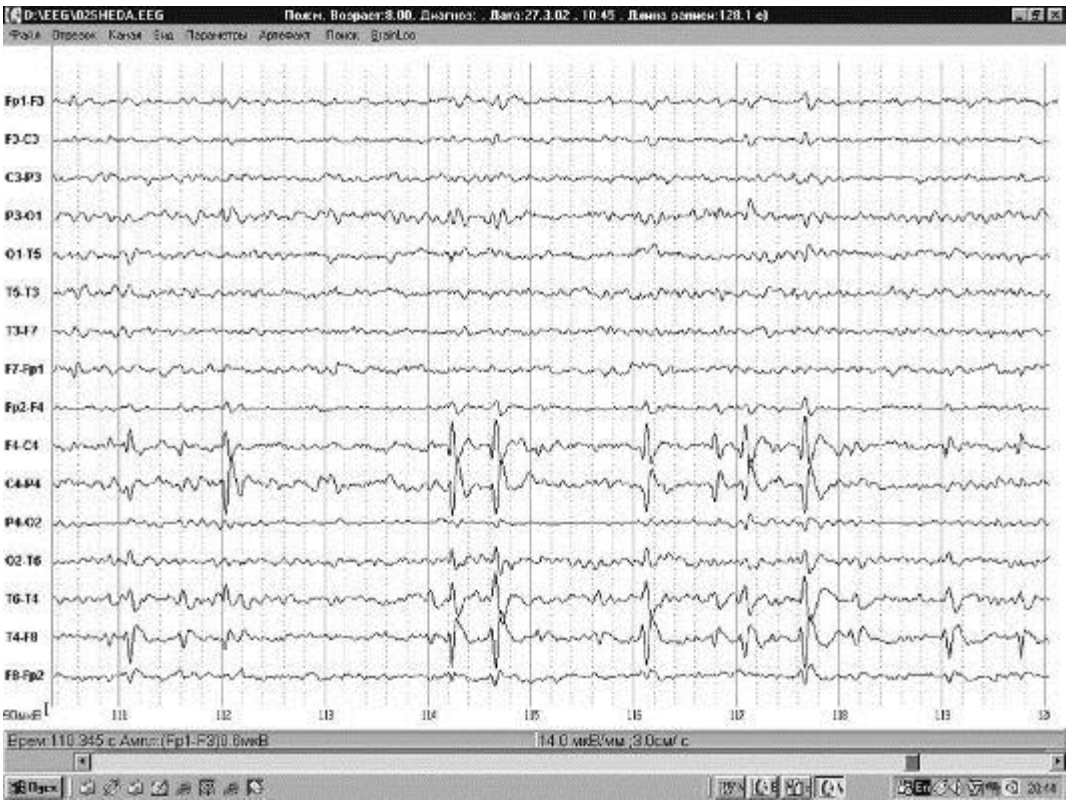

Рис. 6-25. ЭЭГ пациента Ш.Д. 6 лет с идиопатической детской эпилепсией с центро-темпоральными спайками. Видны регулярные комплексы острая-медленная волна амплитудой до 240 мкВ в правой центральной (С4) и передневисочной области (Т4), формирующие извращение фазы в соответствующих отведениях, свидетельствующее о генерации их диполем в нижних отделах прецентральной извилины на границе с верхней височной.

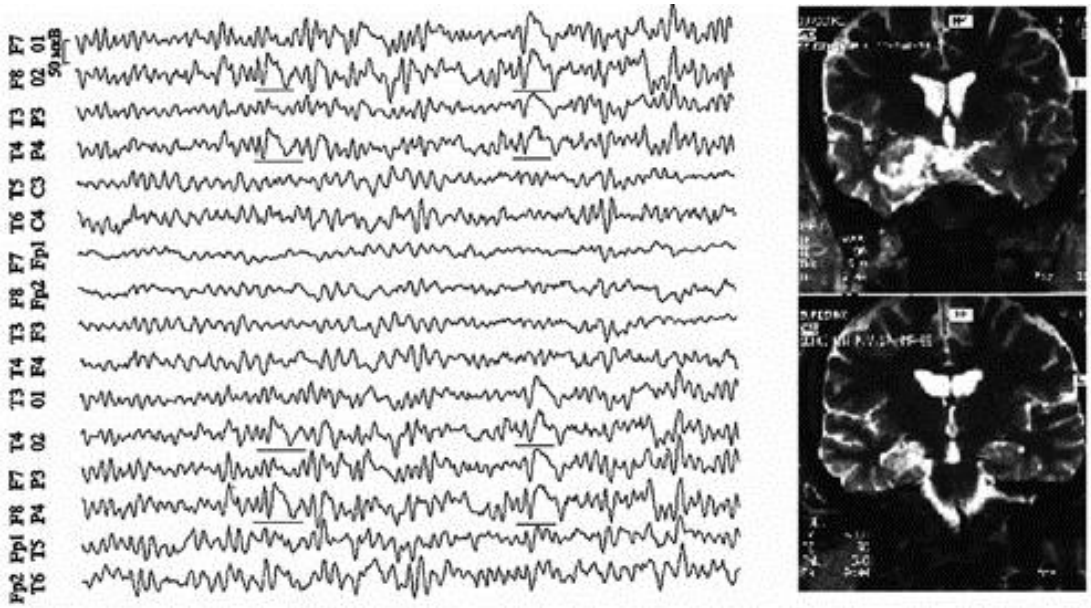

Рис. 6-26. Височно-долевая эпилепсия у больного 28 лет с комплексными парциальными приступами. Билатерально-синхронные комплексы острая-медленная волна в передних отделах височной области с амплитудным преобладанием справа (электроды F8 и T4), свидетельствуют о локализации источника патологической активности в передних медиобазальных отделах правой височной доли. На МРТ справа в медиальных отделах височной области (область гиппокампа) - округлое образование (астроцитома, по данным послеоперационного гистологического исследования).