Лекция 1. Фонокардиография

Фонокардиография (греч. phōnē звук + kardia сердце + graphō писать, изображать) — метод исследования и диагностики нарушений деятельности сердца и его клапанного аппарата, основанный на регистрации и анализе звуков, возникающих при сокращении и расслаблении сердца

Фонокардиография объективизирует данные *аускультации* сердца, уточняет их результатами амплитудного и частотного анализа звуков, измерения их длительности и интервалов между ними. Синхронная с фонокардиографией регистрация электрокардио- и сфигмограммы используется для анализа фазовой структуры сердечного цикла.

Для фонокардиографии используют специальные приборы — фонокардиографы, основными элементами конструкции которых являются микрофон, преобразующий звуковые колебания в электрические; частотные фильтры, совмещенные с усилителями поступающих от микрофона сигналов; регистрирующее устройство, обеспечивающее запись (чернильную или на фотобумаге) колебаний до 1000 *Гц* при скорости лентопротяжки 50 и 100 *мм/с*. Использование разных типов микрофонов (линейного, стетоскопического, логарифмического) и полосовых фильтров позволяет для выделения диагностически значимых звуковых феноменов регистрировать звуковые колебания как в практически полном и аускультируемом, так и в специально избранном диапазоне частот. Обычно запись производят одновременно на разных частотных каналах регистратора в низко-, средне- и высокочастотном диапазонах синхронно с записью ЭКГ.

Фонокардиографию осуществляют в специально оборудованной звукоизолированной комнате при температуре помещения не ниже 18°, т.к. запись производят с обнажением верхней половины туловища обследуемого, у которого в холодном помещении может появиться мышечная дрожь, создающая помехи. Обследуемый лежит горизонтально на спине с вытянутыми вдоль туловища руками. Вначале производят запись ЭКГ в стандартных, а при необходимости также в однополюсных отведениях от конечностей, что позволяет выбрать для синхронной записи отведение ЭКГ, в котором четко выражены основные зубцы. Затем производят градуировку масштаба регистрации на каналах фонокардиографа таким образом, чтобы калибровочный сигнал 1 *мВ* давал отклонение кривой на 1 *см*. До фонокардиографии целесообразно провести тщательную аускультацию *сердца* с выделением наиболее существенных для регистрации звуковых феноменов и определением точек их наилучшего выслушивания на грудной клетке. Микрофон устанавливают последовательно в 6 стандартных точках

(***рис. 1***), а с учетом данных аускультации запись может быть произведена и в нестандартных точках. В точках на передней грудной стенке микрофон, как правило, удерживается собственной тяжестью без дополнительной фиксации, в других точках его приходится фиксировать резиновым поясом, который важно правильно закрепить. Очень плотное прикрепление микрофона препятствует регистрации звуков высокой частоты, а неплотное — мешает улавливать низкие. Не рекомендуется при записи придерживать микрофон пальцами из-за возможного возникновения помех, однако этого трудно избежать у некоторых больных с узкой грудной клеткой и резко обозначенными ребрами, а также у детей. В таких случаях обязательна неподвижность фиксирующих пальцев. Правильность установки микрофона контролируется на слух при помощи телефона. Обследуемому предлагают сделать очередной обычной глубины выдох и задержать дыхание, после чего включают лентопротяжку вначале на скорость 50 *мм/с*, затем, убедившись в хорошем качестве записи, — на 100 *мм/с* (при этой скорости движения ленты записываемую кривую легче анализировать). Аналогично производят запись с другой точки. Зарегистрированные кривые — фонокардиограммы (ФКГ) анализируют. У детей **фонокардиография** производится принципиально так же, но маленькие дети не могут задерживать дыхание, что учитывают при анализе и интерпретации регистрируемых кривых.

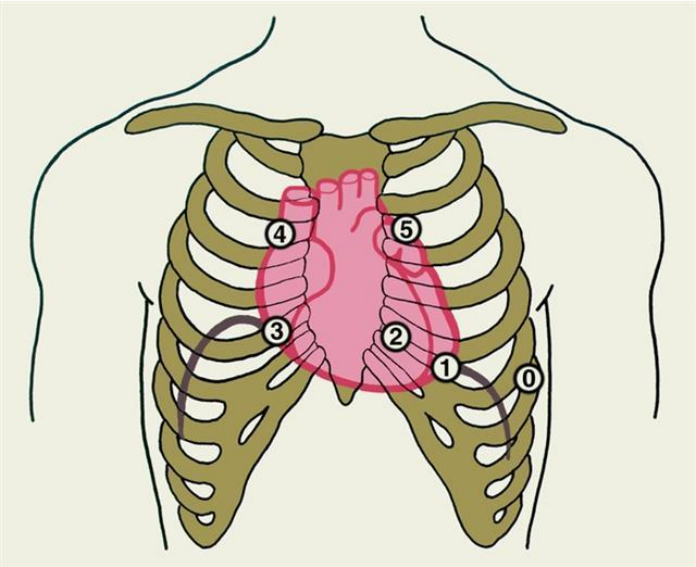

Рис. 1. Схема расположения на грудной клетке точек установки микрофона для записи фонокардиограммы: 0 — «нулевая» точка (V межреберье по передней аксиллярной линии слева), 1 — точка, соответствующая примерно верхушке сердца (V межреберье по левой среднеключичной линии), 2 — точка проекции митрального клапана (IV межреберье у левого края грудины), 3 — точка проекции трехстворчатого клапана (IV межреберье у правого края грудины), 4 — точка проекции аортального клапана (II межреберье справа от грудины), 5 — точка проекции клапана легочного ствола (II межреберье слева от грудины).

В ряде случаев с диагностической целью желательна запись ФКГ на высоте глубокого вдоха, в положении больного на левом боку, после физической нагрузки, а также до и после применения фармакологических препаратов, например нитроглицерина.

Анализ регистрируемых на ФКГ звуковых феноменов проводится по их отношению к периодам систолы или диастолы, амплитуде, частоте, интервалам между ними или между регистрируемыми звуковыми феноменами и зубцами синхронно записанной ЭКГ. Шумы характеризуют также по их форме на ЭКГ, образуемой кривыми, огибающими максимальные отклонения осцилляций шума от изолинии. Распространены такие обозначения шумов по их форме, как убывающий, ромбовидный, веретенообразный, лентовидный. Шумы могут примыкать к тонам, отделяться от них некоторым интервалом, занимать только середину систолы или всю систолу (голосистолический шум), определяться только в начале диастолы (протодиастолический шум), в ее середине (мезодиастолический шум) или в конце — перед началом систолы (пресистолический шум).

Нормальная фонокардиограмма у взрослых в подавляющем большинстве случаев представлена только двумя основными *тонами сердца* — систолическим I тоном (им начинается акустическая систола сердца) и диастолическим II тоном, начало которого соответствует окончанию систолы и началу диастолы. Длительность акустической систолы (интервал между началами I и II тонов) зависит от частоты сердечных сокращений; в сопоставлении с интервалами Q—T на ЭКГ (электрическая систола) она в норме короче на 0,04—0,05 *с*, а при нарушениях обмена в миокарде может удлиняться. Реже регистрируются непостоянные диастолические (т.е. в период диастолы — между II и I тонами) III и IV тоны (***рис. 2***), крайне редко — другие дополнительные тоны. *Сердечные шумы* у взрослых в норме обычно не выслушиваются и не регистрируются на ФКГ как в период систолы между I и II тонами (систолический шум), так и в период диастолы (диастолический шум). Однако иногда в связи с некоторыми особенностями гемодинамики при отсутствии поражения клапанов сердца возникают шумы, называемые функциональными. У взрослых функциональный шум практически никогда не бывает диастолическим; функциональный систолический шум обычно характеризуется на ФКГ колебаниями низкой и средней частоты (до 200 *Гц*) и изменчивостью по амплитуде, продолжительности и форме в разных сердечных циклах. На ФКГ у детей довольно часто определяют так называемый физиологический систолический шум изгнания крови, а иногда (тем чаще, чем меньше возраст ребенка) регистрируется низкочастотный, практически не воспринимаемый ухом

функциональный диастолический шум, располагающийся в середине диастолы (после III тона).

Расположение тонов сердца на фонокардиограмме, зарегистрированной синхронно с электрокардиограммой

Рис. 2. Расположение тонов сердца на фонокардиограмме (внизу), зарегистрированной (как и на рисунках 3—7) синхронно с электрокардиограммой (вверху): цифрами I, II, III, IV обозначены соответственно первый, второй, третий и четвертый тоны сердца.

Интенсивность тонов и шумов сердца оценивают по амплитуде соответствующих им осцилляций. При анализе сердечных тонов большое значение имеют также взаимное сравнение их амплитуд и измерение некоторых интервалов. При записи ФКГ с точек 1, 2 и 3 (см. ***рис. 1***) амплитуда наибольших осцилляций I тона сердца в норме колеблется в пределах 10—25 *мм*, II тона — 6—15 *мм*; отношение максимальных амплитуд I и II тонов составляет приблизительно 3:2. В точках 4 и 5 интенсивность I и II тонов может быть равной, а в ряде случаев II тон имеет большую амплитуду, чем I тон. Интервал от начала зубца Q на ЭКГ до первых осцилляций I тона на ФКГ (интервал Q—I тон) в норме составляет 0,02—0,05 *с*. Частота осцилляций I тона лежит в пределах 30—120 *Гц*, II тона — 70—150 *Гц*. Общая длительность I тона составляет 0,07—0,15 *с*, II тона — 0,04—0,12 *с*. На фонограмме II тона обычно различимы две группы высокочастотных осцилляций с интервалом между ними 0,02—0,04 *с*; первая из них в норме соответствует захлопыванию створок аортального клапана (аортальный компонент II тона), вторая — захлопыванию створок клапана легочного ствола (легочный компонент II тона). Амплитуда осцилляций III тона обычно составляет 2—3 *мм*. Интервал между II и III тонами на верхушке сердца в норме не превышает 0,15 *с* (у детей он составляет в среднем 0,13 *с*). У основания сердца — 0,18 *с*. IV тон начинается через 0,06—0,12 *с* после начала зубца P на ЭКГ, он непостоянен по амплитуде (но всегда

меньше II тона), представлен обычно одним — двумя низкочастотными колебаниями общей продолжительностью около 0,03 *с*; интервал между IV и I тонами в среднем составляет 0,06 *с*.

Фонокардиография — один из весьма информативных из неинвазивных методов диагностики клапанных пороков сердца, основанной на выявлении и анализе характерных изменений сердечных тонов и особенно связанных с органическим поражением клапанов сердечных шумов, которые регистрируются при всех видах клапанных пороков и при каждом из них имеют особенности, отражаемые на ФКГ. Так, систолический шум при митральной недостаточности сливается с ослабленным I тоном и носит убывающий характер (***рис. 3***), при аортальном стенозе он часто имеет ромбовидную форму (***рис. 4***), при недостаточности трехстворчатого клапана — лентовидную (***рис. 5***). Диастолический шум при аортальной недостаточности начинается сразу после II тона и обычно убывает к середине диастолы, но в ряде случаев прото- и мезодиастолические компоненты шума выделяются (***рис. 6***). При митральном стенозе у больных с синусовым ритмом сердечных сокращений хорошо различается пресистолическое усиление диастолического шума, предшествующее усиленному I тону (***рис.*** 7). Шумы, обусловленные органическим поражением клапанов, в отличие от функциональных шумов, относятся к высоко- или среднечастотным.

Фонокардиограмма при органической митральной недостаточности

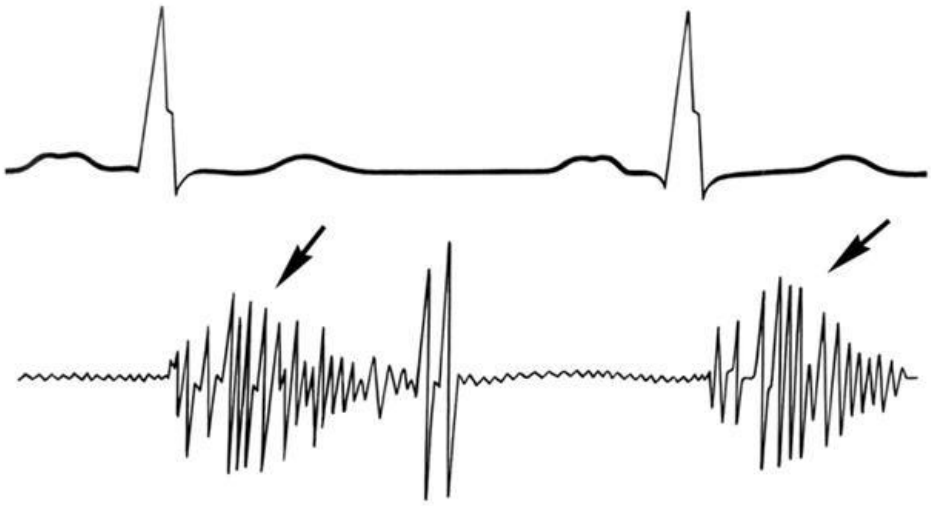

Рис. 3. Фонокардиограмма при органической митральной недостаточности: I тон ослаблен, сливается с убывающим систолическим шумом (указан стрелками).

Фонокардиограмма при аортальном стенозе

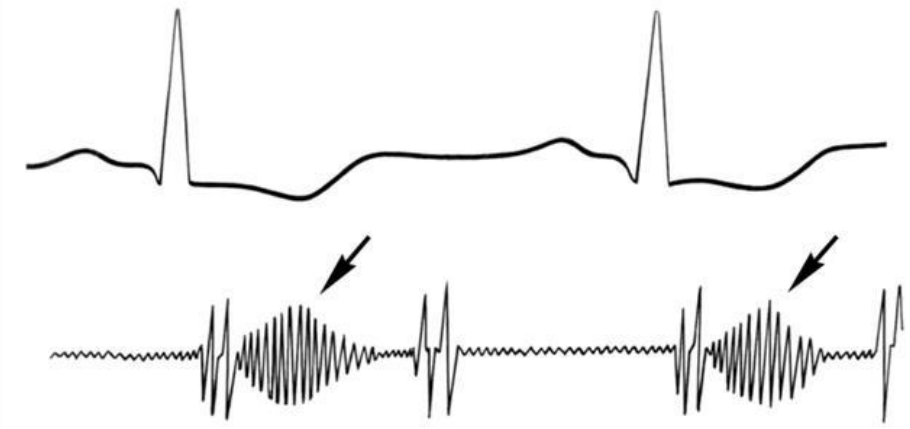

Рис. 4. Фонокардиограмма при аортальном стенозе: систолический шум ромбовидной формы (указан стрелками).

Фонокардиограмма при органической недостаточности трехстворчатого клапана

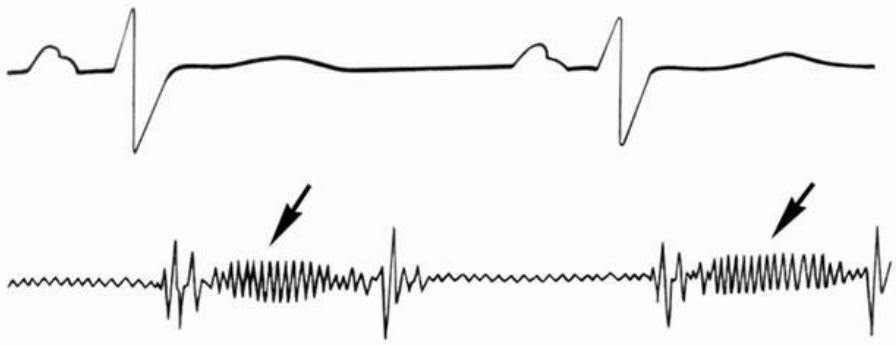

Рис. 5. Фонокардиограмма при органической недостаточности трехстворчатого клапана: низкоамплитудный лентовидный систолический шум (указан стрелками).

Фонокардиограмма при аортальной недостаточности

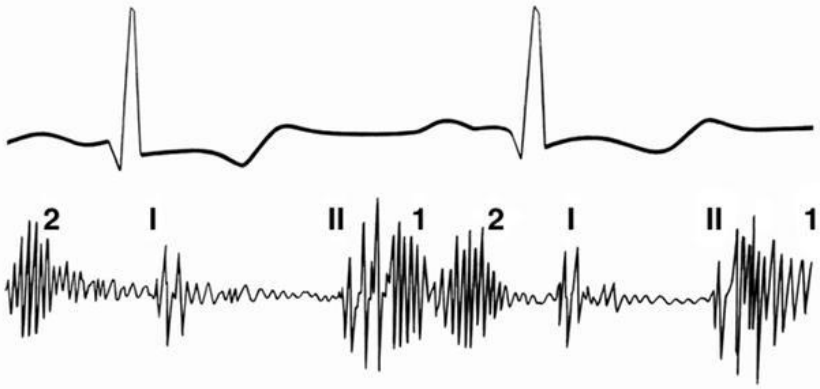

Рис. 6. Фонокардиограмма при аортальной недостаточности (обозначение тонов как на рис. 2): 1 — протодиастолический шум, примыкающий к II тону, 2 — мезодиастолический шум (регистрируется примерно в середине интервала между II и I тонами).

Фонокардиограмма при митральном стенозе

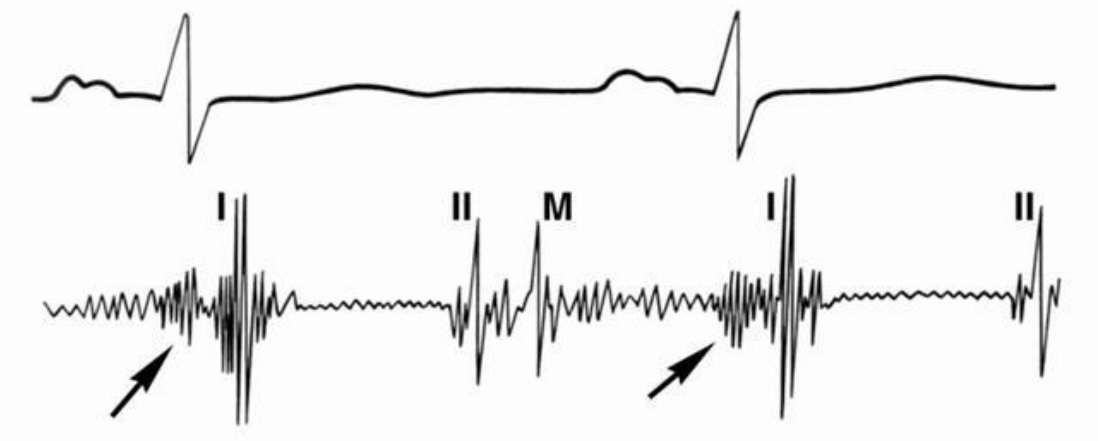

Рис. 7. Фонокардиограмма при митральном стенозе (обозначение тонов как на рис. 2, 6): видны увеличение амплитуды и частоты I тона сердца («хлопающий» I тон), тон открытия митрального клапана (М) и предшествующий I тону пресистолический шум (указан стрелками).

Фонокардиография помогает объективизировать клинические признаки гипертензии малого круга кровообращения любой природы (в т.ч. при митральных пороках сердца). При повышении давления в легочном стволе на ФКГ регистрируется увеличение амплитуды легочного компонента II тона и его приближение к аортальному компоненту (при тяжелой гипертензии он может возникая раньше аортального). Временная координаты легочного компонента II тона используется для расчета фазы изометрического расслабления правого желудочка, по которой косвенно определяют величину кровяного давления в легочном стволе (по номограмме Бурстина).

У больных с аускультативно определяемым трех- или четырехчленным ритмом сердечных тонов только фонокардиография позволяет достоверно установить природу составляющих этого ритма. Например, при «ритме перепела» у больных митральным стенозом на ФКГ четко определяется тон открытия митрального клапана (***рис. 7***); при ритме галопа регистрируются патологически усиленный III тон и различные варианты его взаимоотношений с IV тоном.

Анализ ФКГ и заключение по выявленным ее изменениям относятся к компетенции специалиста по функциональной диагностике, однако окончательную диагностическую интерпретацию данных ФКГ дает лечащий врач, сопоставляющий эти данные с клиническими и с результатами других специальных исследований.