Лекция 2. Фонокардиография в норме и при открытом артериальном протоке

Нормальная фонокардиограмма. Характеристика и состав I (первого) тона сердца

Нормальная фонокардиограмма состоит из I, II, а иногда III, IV и V тонов.

Тоны сердца. Первый (систолический) тон сердца. Второй (диастолический) сердечный тон. Фонокардиограмма. Тоны сердца. Каждый сердечный цикл сопровождается несколькими раздельными звуками, которые называются тонами сердца. Первый тон низкий, он возникает одновременно с началом систолы желудочков и обусловлен вибрацией створок атриовентрикулярных клапанов, включая их сухожильные струны, сокращением мускулатуры желудочков и механическими колебаниями начальных отделов аорты и легочной артерии. Первый тон называют систолическим, его общая продолжительность составляет приблизительно 0,12 с, что соответствует фазе напряжения и началу периода изгнания крови.

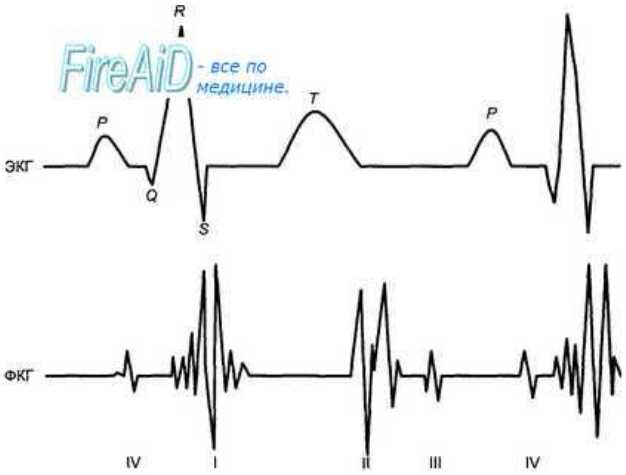

Второй тон высокий и продолжается около 0,08 с, его возникновение связано с захлопыванием полулунных клапанов и происходящей при этом вибрацией их стенок. Этот тон называют диастолическим. Интенсивность первого тона зависит от крутизны нарастания давления в желудочках во время систолы, а второго — от давления в аорте и легочной артерии. Графическая запись тонов сердца называется фонокардиограммой. Фонокардиография позволяет выявить третий и четвертый тоны сердца: менее интенсивные, чем первый и второй, и поэтому неслышные при обычной аускультации. Третий тон отражает вибрацию стенок желудочков вследствие быстрого поступления крови в начале фазы наполнения. Четвертый тон возникает во время систолы предсердий и продолжается до начала их расслабления.

В настоящее время большинство кардиологов считают, что основные колебания его обусловлены движением и закрытием двухстворчатого (митрального) и трехстворчатого клапанов. Этот генез I тона, описанный еще в 1873 г. А. А. Остроумовым и подтвержденный в 1933 г. в экспериментах Dock, позволяет объяснить все основные изменения его в патологии. Новые данные о происхождении I тона, приведенные А. Луисада (1963), отказавшегося от прежних своих представлений о ведущем значении клапанного компонента, а также М. Н. Тумановским с соавторами (1967), не нашли широкого признания и не могут быть рекомендованы для понимания патологических изменений его при врожденных и ревматических пороках. Определение I тона на нормальной фонокардиограмме не представляет трудностей. Он расположен в начале более короткой паузы — систолы, а при синхронной записи с электрокардиограммой определяется на уровне зубца S.

В составе I тона можно выделить три основные группы колебаний. Низкочастотные небольшой амплитуды — начальный мышечный компонент, обусловленный сокращением мышц желудочков. Исследования Т. А. Тесля-Цвях (1962) подтвердили это и опровергли точку зрения ряда авторов (Л. И. Фогельсон, 1951, и др.), считавших, что начальный компонент I тона связан с сокращением предсердий.

Колебания большой частоты и амплитуды, обусловленные закрытием митрального и затем трикуспидального клапанов, — главный, центральный сегмент I тона. В норме не удается выделить осцилляции, относящиеся к митральному и трикуспидальному компонентам.

Величина амплитуды I тона оценивается по максимальным осцилляциям его центрального сегмента. Абсолютная ее величина определяется практическими нормами, вырабатывающимися для каждого аппарата в зависимости от системы частотных характеристик и избираемого усиления. Важно иметь в виду, что на верхушке сердца на аускультативном канале амплитуда

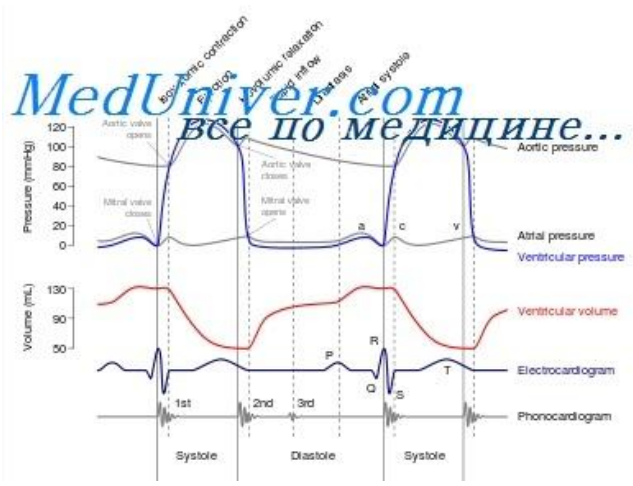

I тона в 1,5—2 раза больше амплитуды нормального II тона. На основании сердца амплитуда I тона может быть небольшой, что не имеет самостоятельного диагностического значения, учитывая его генез.

Измерение длительности I тона в практической фонокардиографии также не имеет диагностического значения. По данным различных авторов, она колеблется в очень широких пределах, что, несомненно, связано с особенностями методики регистрации фонокардиограммы.

Этот **интервал** от начала возбуждения желудочков до начала закрытия митрального клапана получил название интервала Q — I тон (период преобразования или трансформации).

II тон сердца. Зависимость второго тона сердца от фаз дыхания

II тон. Фонокардиографический анализ нормального II тона имеет большое значение. Согласно общепризнанной точке зрения, он возникает в результате колебаний, связанных с закрытием клапанов аорты и легочной артерии. Вследствие этого данные анализа Итона относятся к его регистрации на основании сердца: II межреберье справа и слева от грудины. Определение местоположения II тона на фонокардиограмме не представляет трудностей. Он находится в конце короткой (систолы) и начале длинной (диастолы) паузы. По отношению к синхронно записанной электрокардиограмме II тон расположен у конца зубца Т. Более точное положение его имеет значение в фазовом анализе и не относится к собственно фонокардиографии. Важным отличительным признаком нормального, физиологического расщепления II тона, кроме соотношения амплитуды аортального и легочного компонентов, является зависимость его от фаз дыхания. При записи фонокардиограммы без задержки дыхания (и при аускультации) удается установить, что расщепление возникает или увеличивается на вдохе и исчезает или уменьшается на выдохе. В зарубежной литературе оно получило название «нефиксированного» расщепления II тона.

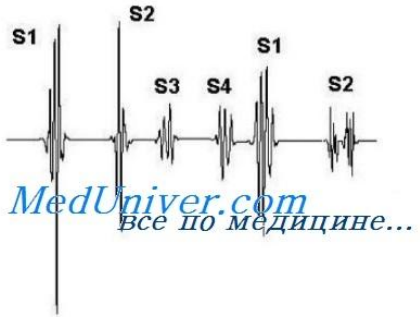

Зависимость расщепления II тона сердца от фаз дыхания впервые была установлена Potain в 1866 г. В 1950 г. Barber, Magidson, Wood подтвердили это, обследуя детей. Leatham, Towers (1951) обнаружили расщепление II тона у здоровых взрослых, В. В. Соловьев и В. В. Булычев (1962) —у 24% здоровых в возрасте 18—34 лет (из 100 чел.) и у 38% спортсменов (из ПО). Колебания расщепления II тона, связанные с дыханием, по мнению Holldack, Wolf (1964), обусловлены увеличением на вдохе ударного объема правого сердца (запаздывание окончания систолы правого желудочка) и уменьшением ударного объема левого желудочка (более раннее окончание систолы его). Исчезновение расщепления II тона после выдоха Shafter (1960), кроме того, связывает с запаздыванием закрытия клапана аорты, так как увеличенный объем крови, выброшенный после вдоха правым желудочком, притекает к левому сердцу, увеличивая его наполнение и ударный объем. Расщепление II тона лучше выслушивается и записывается на фонокардиограмме в положении больного лежа, что, по мнению П. Г. Кишш и Д. Сутрели (1962), связано с большим притоком крови к правому сердцу в этом положении. Следует иметь в виду, что для выявления нефиксированного расщепления II тона необходимо производить непрерывную запись при нормальном или слегка форсированном дыхании обследуемого. Рекомендуемая некоторыми авторами запись фонокардиограммы на высоте глубокого вдоха может помешать выявлению этого феномена, так как легочная ткань, прикрывающая сердце, значительно ослабляет звукопроводность.

Нормальные изменения II тона сердца. Характеристика III (третьего) тона сердца

Фонокардиографический анализ **нормальных изменений II тона** показал, что аускультативная его оценка на основе старых клинических представлений (звук закрытия клапана аорты — справа от грудины, клапана легочной артерии — слева) имеет очень ограниченное значение. Он может быть лучше слышен и слева от грудины из-за большей интенсивности аортального компонента. В условиях же патологии данные аускультации могут привести к ошибочному заключению.

Теоретически в состав II тона включаются также колебания, связанные с открытием митрального и трикуспидального клапанов. Однако в норме они следуют через значительный интервал после II тона (0,12 сек.), фиксируются в виде низкоамплитудных, низкочастотных колебаний на низкочастотном канале. Они не слышны при аускультации. Поэтому в норме

оценка этих компонентов не имеет практического значения. Не имеет диагностического значения и оценка общей продолжительности II тона, данные о которой столь же различны, как и в отношении I тона.

При оценке амплитуды II тона в целом следует ориентироваться на максимальные осцилляции аортального компонента. Абсолютные величины, как и для I тона, вырабатываются на основе практики. По отношению к I тону амплитуда II на основании сердца больше в 2 раза и более.

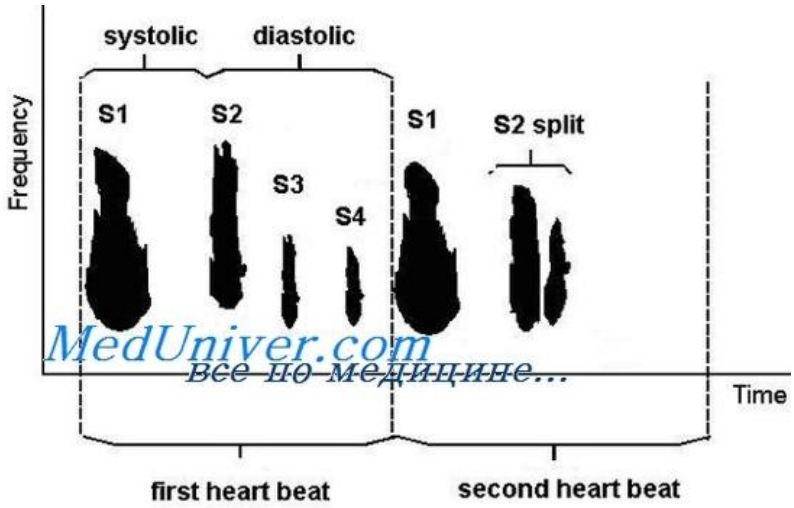

MedUniver.com
все по медицине...

III тон возникает в результате колебаний мышцы желудочков в момент быстрого диастолического накопления (немецкие авторы называют его «тон наполнения»). Такое происхождение этого топа у здоровых описывали В. П. Образцов (1900), М. М. Губергриц (1923) и многие современные кардиологи.

В последнее время стало возможным **различение III** лево- и правожелудочкового тонов. Их дифференциация возможна на основании измерения временного интервала II—III тон. По данным Е. М. Глан (1968), III левожелудочковый тон отстоял от начала II тона у здоровых подростков на 0,12—0,19 сек. (в среднем 0,15 сек.), а III правожелудочковый — на 0,16—0,22 сек. (в среднем 0,19 сек.) от легочного компонента II тона.

Частота регистрации III тона у здоровых, по данным различных авторов, колеблется в пределах 50—90% и зависит, очевидно, от возраста обследованных, конституциональных особенностей (чаще регистрируется у лиц с тонкой грудной стенкой), занятий спортом (чаще у спортсменов). В большинстве случаев III тон определяется на верхушке сердца. Физическая нагрузка способствует его выявлению. При различении III право- и левожелудочкового тонов отмечается значительно более редкая регистрация III правожелудочкового (Е.М. Глан).

На фонокардиограмме III тон определяется в виде 1—2 низкочастотных, небольшой амплитуды осцилляции, хорошо выраженных на низкочастотном канале. В ряде случаев он фиксируется и на

аускультативиом канале и при этом определяется аускультативно в виде слабого и глухого дополнительного тона в диастоле.

Нормальные изменения II тона сердца. Характеристика III (третьего) тона сердца

Фонокардиографический анализ **нормальных изменений II тона** показал, что аускультативная его оценка на основе старых клинических представлений (звук закрытия клапана аорты — справа от грудины, клапана легочной артерии — слева) имеет очень ограниченное значение. Он может быть лучше слышен и слева от грудины из-за большей интенсивности аортального компонента. В условиях же патологии данные аускультации могут привести к ошибочному заключению.

Теоретически в состав II тона включаются также колебания, связанные с открытием митрального и трикуспидального клапанов. Однако в норме они следуют через значительный интервал после II тона (0,12 сек.), фиксируются в виде низкоамплитудных, низкочастотных колебаний на низкочастотном канале. Они не слышны при аускультации. Поэтому в норме оценка этих компонентов не имеет практического значения. Не имеет диагностического значения и оценка общей продолжительности II тона, данные о которой столь же различны, как и в отношении I тона.

При оценке амплитуды II тона в целом следует ориентироваться на максимальные осцилляции аортального компонента. Абсолютные величины, как и для I тона, вырабатываются на основе практики. По отношению к I тону амплитуда II на основании сердца больше в 2 раза и более.

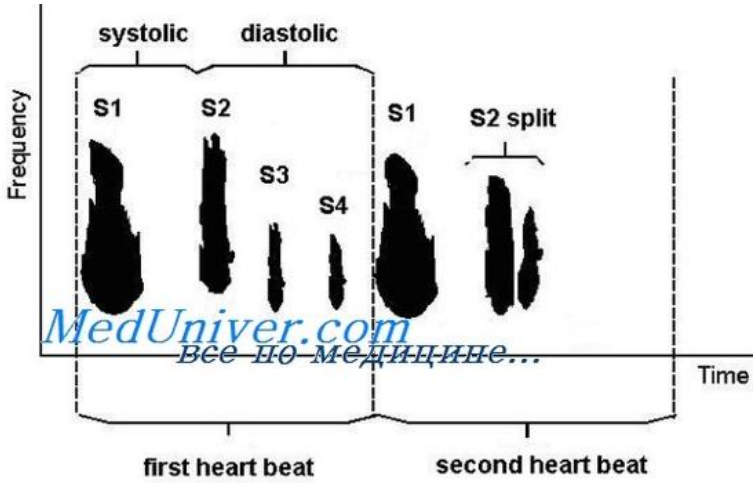

MedUniver.com
все по медицине...

III тон возникает в результате колебаний мышцы желудочков в момент быстрого диастолического накопления (немецкие авторы называют его «тон наполнения»). Такое происхождение этого топа у здоровых описывали В. П. Образцов (1900), М. М. Губергриц (1923) и многие современные кардиологи.

В последнее время стало возможным **различение III** лево- и правожелудочкового тонов. Их дифференциация возможна на основании измерения временного интервала II—III тон. По данным Е. М. Глан (1968), III левожелудочковый тон отстоял от начала II тона у здоровых подростков на 0,12—0,19 сек. (в среднем 0,15 сек.), а III правожелудочковый — на 0,16—0,22 сек. (в среднем 0,19 сек.) от легочного компонента II тона.

Частота регистрации III тона у здоровых, по данным различных авторов, колеблется в пределах 50—90% и зависит, очевидно, от возраста обследованных, конституциональных особенностей (чаще регистрируется у лиц с тонкой грудной стенкой), занятий спортом (чаще у спортсменов). В большинстве случаев III тон определяется на верхушке сердца. Физическая нагрузка способствует его выявлению. При различении III право- и левожелудочкового тонов отмечается значительно более редкая регистрация III правожелудочкового (Е.М. Глан).

На фонокардиограмме III тон определяется в виде 1—2 низкочастотных, небольшой амплитуды осцилляции, хорошо выраженных на низкочастотном канале. В ряде случаев он фиксируется и на аускультативиом канале и при этом определяется аускультативно в виде слабого и глухого дополнительного тона в диастоле.

Характеристика IV и V тонов сердца. Фазы систолы и диастолы сердца

IV тон называют предсердным, так как считают, что возникновение его связано с систолой предсердий. Об этом свидетельствуют положение IV тона — у окончания зубца Р синхронно записанной электрокардиограммы и оптимальная регистрация у основания сердца. Этот тон определяется реже, чем III, но у того же контингента лиц и при тех же условиях. На фонокардиограмме представлен в виде 1—2 низкочастотных, малой амплитуды колебаний на низкочастотном канале. На аускультативном канале записывается весьма редко и соответственно очень редко слышен при аускультации.

V тон описан Calo (1950). Его существование подтверждается исследованиями ряда авторов (М. К. Ос-колкова, Е. М. Глан). Происхождение этого тона точно не выяснено. Регистрируется он на низкочастотном канале в виде 1—2 осцилляции низкой амплитуды, следующих, по данным Е. М. Глан, через 0,29—0,31 сек. (в среднем 0,30 сек.) после начала II тона. Ухом V тон не выслушивается. **Фаза систолы и диастолы** на аускультативном канале представлена прямой

изоакустической линией, что соответствует отсутствию звуковых феноменов в них, за исключением III и IV тонов.

На низкочастотном канале в систоле и диастоле могут регистрироваться колебания, относящиеся к дозвуковым, не слышные при аускультации и поэтому не относящиеся к категории шумов. **Деление систолы** на прото-, мезо- и телесистолу, приведенное в работе Zuckermann (1963), не принято в нашей стране. Для определения продолжительности систолических шумов целесообразно разделение ее пополам, на трети или четверти.

MedUniver.com
все по медицине...

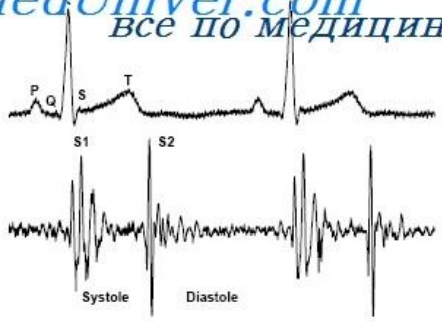

Большое практическое значение имеет разделение **диастолы**.

Пресистола выделяется на отрезке от окончания зубца Р электрокардиограммы до I тона, протодиастола — от II до III тона. Мезодиастола расположена между протодиастолой и пресистолой. При отсутствии III тона расстояние от II тона до пресистолы может быть условно разделено на две равные части. Следует иметь в виду, что обозначение этих фаз имеет чисто фонокардиографическое значение и не имеет никакого отношения к методу фазового анализа. Необходимо отметить также, что при нарушениях ритма сердца и атрио-вентрикулярной проводимости выделение фаз диастолы представляет большие трудности.

Следует прежде всего отметить частое обнаружение расщепления II тона, которое, как уже было показано выше, имеет функциональное происхождение и отличается от патологического нефиксированным характером и нормальным соотношением аортального и легочного компонентов. У некоторых детей все же можно установить наличие усиления легочного компонента, приближающегося по амплитуде к аортальному, однако не превышающего его.

М. К. Осколкова (1967) установила расщепление II тона в 48—68% наблюдений, Е. М. Глан — в 30,1— 63,9%, мы — у 63,2% обследованных в возрасте 2— 17 лет.

Важной особенностью **нормальной** детской фонокардиограммы является наличие функционального систолического шума. Еще недавно обнаружение его у ребенка нередко расценивалось как патология. Опыт

педиатров-кардиологов за последние годы показал, что у детей часто определяется этот шум. Данные авторов о частоте регистрации его различны, что связано как с особенностями обследованного контингента (возраст, конституция), так и с качеством применяемой методики записи фонокардиограммы. Однако большинство отечественных и зарубежных исследователей указывают на то, что функциональные систолические шумы определяются в 80— 90% и даже 100% случаев.

Наш опыт позволяет нам **подтвердить** этот высокий процент, при этом мы хотели бы подчеркнуть, что этот шум не только регистрируется на фонокардиограмме, но и хорошо слышен при аускультации. Мы не отмечали расхождений между аускультативной и фонокардиографической регистрацией данного шума.

Функциональный систолический шум у детей.

Происхождение функционального систолического шума Функциональный систолический шум детского типа может определяться в возрасте 20—25 и даже 30 лет, при этом, как правило, у лиц с тонкой грудной клеткой и астенической конституцией. По вопросу о происхождении его у детей большинство авторов сходятся на той точке зрения, что он обусловлен так называемым функциональным (относительным) стенозом легочной артерии и ускоренным кровотоком через ее устье. По удивительным законам природы в сердце человека, несмотря на быстрое движение крови через атрио-вентрикулярные отверстия и устья крупных сосудов, не возникает шумов. Это обусловлено соотношением величины отверстий, скоростью кровотока и физическими свойствами крови. Исключение, очевидно, составляет детский функциональный систолический шум. По данным Кубат (1965), у детей имеется несоответствие между темпом развития правого желудочка и легочной артерии, в результате чего возникает ее относительная узость. При наличии частого ритма и ускоренного кровотока создаются акустические условия для возникновения шума. Эти же условия, очевидно, отмечаются и у лиц с астенической конституцией, а тонкая грудная стенка способствует хорошему проведению шума к поверхности грудной клетки.

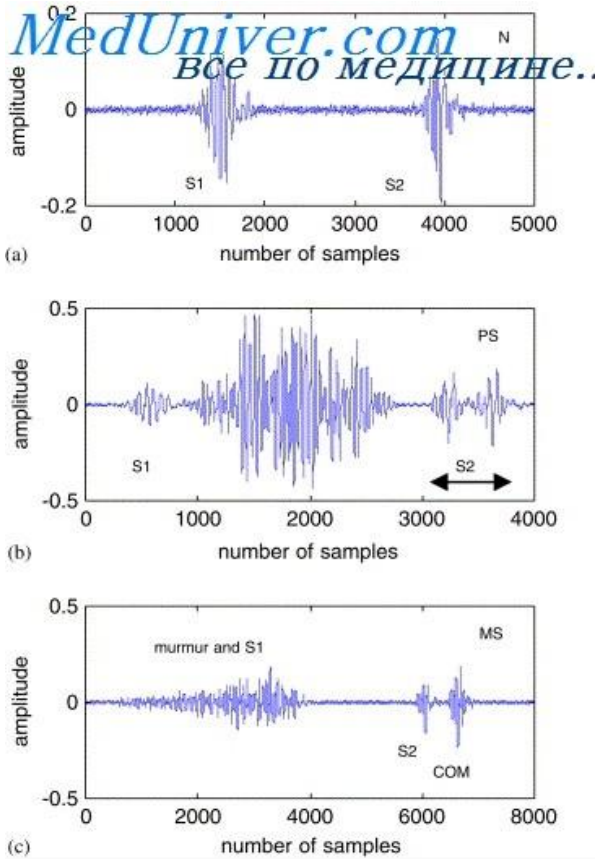

Первым подтверждением того, что этот шум связан с легочной артерией, является тот факт, что он оптимально определяется во II—III межреберье слева от грудины. Шум может усиливаться при физической нагрузке в связи с усилением кровотока через устье легочной артерии. Он также слышен и лучше записывается в положении лежа, что объясняется большим притоком крови к правому сердцу. Окончательным доказательством генеза функционального систолического шума явилась запись внутрисердечной фонокардиограммы. Американские исследователи применили катетеризацию сердца в ряде сомнительных случаев с целью дифференциации функционального характера шума или его связи с врожденным пороком. При этом записывалась и внутрисердечная фонокардиограмма. Данные катетеризации показали отсутствие порока, а на внутрисердечной фонокардиограмме систолический шум записывался при положении микрофона у устья легочной артерии. При этом шум имел ту же характеристику, что и на обычной наружной фонокардиограмме. В настоящее время наш опыт и опыт других исследователей позволяет дать довольно точную характеристику функционального систолического шума на легочной артерии, что помогает правильно его распознавать у большинства больных. При этом, конечно, следует учитывать анамнез, клинику, данные электрокардиограммы и рентгенологического исследования. В сомнительных

случаях целесообразно использовать динамическое наблюдение на протяжении нескольких лет.

Признаки функционального систолического шума сердца. ФКГ при врожденных пороках сердца

Каковы основные отличительные признаки **функционального шума сердца**?

Прежде всего следует отметить, что шум, как правило, не занимает всей **систолы**. Он расположен в первой трети, половине или реже на двух третях систолы. Форма шума веретенообразная, что указывает на его генез — шум изгнания. В подавляющем большинстве случаев амплитуда его маленькая, редко достигает средних величин. Это особенно важно иметь в виду, так как при аускультации детей врачи отмечают громкий шум. Эта субъективная оценка шума, записанная в направлении, при консультации детей нами никогда не подтверждалась объективной величиной амплитуды на фонокардиограмме. Такое восприятие шума при аускультации отчасти обусловливается музыкальным тембром его. На фонокардиограмме при этом отмечаются правильной формы ровные осцилляции, подтверждающие музыкальный тембр. Звуки такого рода слышны ухом лучше и воспринимаются как громкие, несмотря на малую амплитуду.

Таким образом, нередко при выслушивании **ребенка** (случайном или во время какого-либо заболевания) определяется расщепление II тона, достаточно звучный III тон (подозрение на ритм перепела!) и систолический шум, который проводится к верхушке сердца. Так, Э. Р. Соколова и Э. Л. Вейцман (1968) установили функциональный характер систолического шума у 48 детей, поступивших в клинику с диагнозом врожденного порока сердца. Тщательный фоиокардиографический анализ позволяет правильно разобраться в указанных феноменах и отвергнуть их органическую природу. Конечно, важную роль играют и данные анамнеза, клиники и электрокардиографического исследования, которое, как правило, проводится вместе с фонокардиографическим.

Все изложенное выше относится **только к функциональному шуму**, связанному с относительным стенозом легочной артерии. Мы не останавливаемся на других систолических шумах (акцидентальных — случайных, мышечных, при тонзилло-кардиальном синдроме и др.), так как это не входит в нашу задачу.

Большой интерес представляют данные **о функциональных систолических шумах** у спортсменов. Этот вопрос подробно изложен в

работе В. В. Коган-Ясного и З. Б. Белоцерковского (1968). Дифференциации функциональных и органических шумов с применением фармакологических средств посвящена работа К. Г. Корчан.

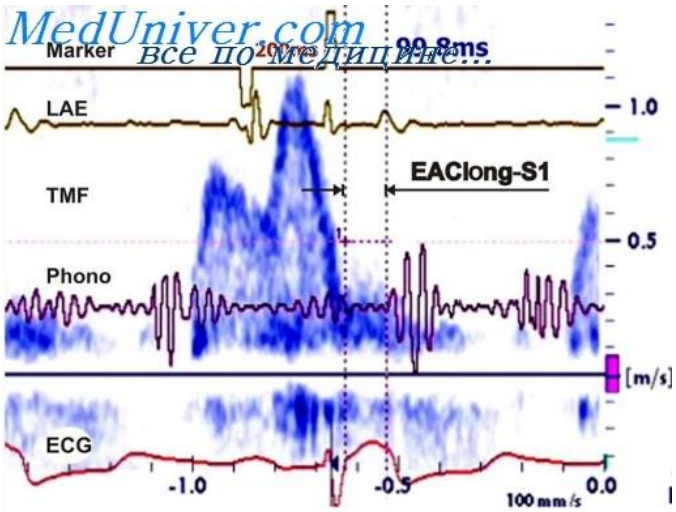

ФКГ при врожденных пороках сердца

До недавного времени **диагностика** врожденных пороков была трудной. Считалось, что для этого необходимы катетеризация сердца и ангиокардиография, применение которых возможно лишь в специализированных кардиохирургических клиниках.

Однако накопление опыта **электрокардиологических исследований** при врожденных пороках сердца показало, что диагноз может быть установлен на основании физикального исследования в сочетании с электрокардиографическим, фонокардиографическим и рентгенологическим. Более того, оказались возможными не только топическая диагностика порока, но и оценка выраженности его, степени гемоди-намических нарушений, что определяет прогноз заболевания и показания к хирургической коррекции.

Фонокардиография занимает одно из ведущих мест в диагностике врожденных пороков сердца. Как показали исследования последних лет, звуковая симптоматика врожденных пороков зависит от степени гемодинамических нарушений. Сопоставление фонокардиографических данных с показателями гемодинамики вскрывает закономерности, знание которых позволяет оценить степень этих нарушений по фонокардиографическим данным и значительно ограничить показания к катетеризации сердца. Это означает, что диагностика врожденного порока и оценка степени нарушения гемодинамики при нем могут осуществляться при поликлиническом исследовании, что имеет большое практическое значение, так как позволяет решать вопрос о своевременной госпитализации больного в специализированную кардиохирургическую клинику.

Наши исследования **основаны** на анализе гемодинамических и фонокардиографических данных у 434 больных с восемью основными врожденными пороками сердца. У всех больных диагноз подтвержден при катетеризации сердца и у 379 — при хирургической коррекции порока.

При сопоставлении **фонокардиографических** и гемодинамических данных проводилась математическая обработка показателей и для суждения о наличии тех или иных закономерностей определялась достоверность различия между отдельными группами и корреляционных связей.

Тоны сердца при открытом артериальном протоке. Шумы сердца при ОАП

Наиболее характерным и важным диагностическим признаком при этом **пороке** является своеобразный систоло-диастолический шум, описанный Gerhardt в 1867 г. и Gibson в 1898—1900 гг. Непрерывный характер шума, начинающегося сразу или через небольшой интервал после I тона, нарастающего ко II и затем постепенно убывающего в диастоле, вызван током крови через открытый артериальный проток. Как в систоле, так и в диастоле ток крови направляется из аорты в легочную артерию, так как в обе эти фазы давление в аорте превышает давление в легочной артерии.

Этот своеобразный характер шума, не похожего ни на какой **иной при пороках сердца**, позволяет (с учетом клинических данных) поставить диагноз открытого артериального протока. Шум максимально выражен во II—III межреберье слева от грудины.

Важное практическое значение имеет выяснение возможности **оценки** величины артерио-венозного сброса крови (из аорты в легочную артерию), разницы давления между аортой и легочной артерией и ширины протока на основании интенсивности (амплитуды) систоло-диастолического шума, а также ряда других дополнительных фонокардиографических признаков. Это тем более важно, что ясность диагностики позволила в настоящее время в большинстве случаев отказаться от катетеризации сердца.

Зависимость интенсивности **систоло-диастолического шума** от гемодинамических показателей изучалась рядом авторов. Ф. Х. Катушев и А. Б. Зорин (1964) считали, что систоло-диастолический шум тем интенсивнее, чем выше давление в аорте и ниже в легочной артерии. Н. К. Горянина (1966) при большом сбросе крови и диаметре протока отметила шум большей интенсивности, а при умеренном сбросе и меньшем диаметре протока — меньшей.

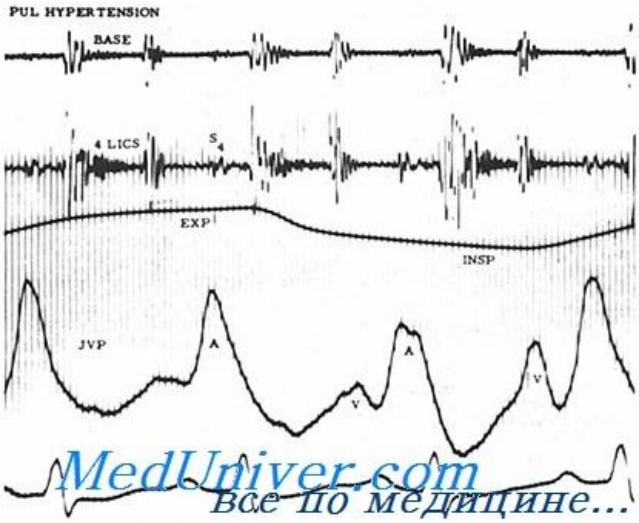

У 33 больных с типичным **систоло-диастолическим шумом** мы сопоставляли величину его амплитуды с объемом артерио-венозного сброса, разницей давления между плечевой (соответствует давлению в аорте) и легочной артериями в систоле и диастоле, а также с шириной протока. Гемодинамические показатели у всех больных определяли при катетеризации сердца, а данные о ширине протока — на операции. Большая амплитуда шума отмечалась у 19 больных, средняя — у 8 и малая — у 6.

При **анализе** данных мы установили, что статистически достоверное различие по объему артерио-венозного сброса отмечается у больных с систоло-диастолическим шумом большой и малой амплитуды, по ширине протока — с систоло-диастолическим шумом большой и средней амплитуды и большой и малой амплитуды.

Отсутствие четкой зависимости между интенсивностью систоло-диастолического шума и отдельными показателями вполне объяснимо. Интенсивность шума зависит от ряда факторов: ширины просвета протока, скорости кровотока и перепада давления. Объем сброса крови — величина производная, определяющаяся этими показателями. Следовательно, интенсивность систоло-диастолического шума в каждом конкретном случае определяется соотношением этих величин.

Таким образом, оценка величины **сброса** по интенсивности систоло-диастолического шума может быть произведена ориентировочно. Диагностически более достоверны крайние различия: большой амплитуды шум — больший сброс, шире проток, малой амплитуды шум — меньший сброс, меньше диаметр протока. Величина сброса крови из аорты в легочную артерию через открытый артериальный проток, как видно из полученных данных, даже при малой амплитуде может достигать значительных величин: до 58% минутного объема (МО) малого круга кровообращения (в среднем 50,0±7,0).

Систолический шум при открытом артериальном протоке. Дифференциация шумов сердца при ОАП

Из работ многочисленных **авторов** известно, что при большом артерио-венозном сбросе при открытом артериальном протоке возникают дополнительные звуковые симптомы: систолический шум относительной митральной недостаточности и мезодиастолический шум относительного митрального стеноза.

Появление на верхушке сердца и в зоне митрального клапана систолического шума, проводящегося к аксиллярнои области, объясняется дилатацией левого желудочка, вследствие чего возникает относительная недостаточиость митрального клапана. Большой приток крови к левому сердцу из малого круга кровообращения приводит к увеличенному кровотоку через левое атриовентрикулярное отверстие, и его относительный стеноз проявляется мезодиастолическим шумом (фаза быстрого наполнения), определяющимся в зоне митрального клапана.

Систолический шум относительной митральной недостаточности был определен нами у 15 из 40 больных. У большинства он занимал всю систолу (голосистолический), имел ромбовидную форму, амплитуда его — от средней до большой. **При сопоставлении систолического шума** относительной недостаточности митрального клапана (митрализация) у больных с открытым артериальным протоком с величиной артерио-венозного сброса установлено следующее. Систолический шум определялся у 15 чел., объем артерио-венозного сброса составлял 50—80% к МО малого круга кровообращения (63,0±2,1), отсутствовал у 25 чел., объем артерио-венозного сброса — 44—80% (57,0±1,9).

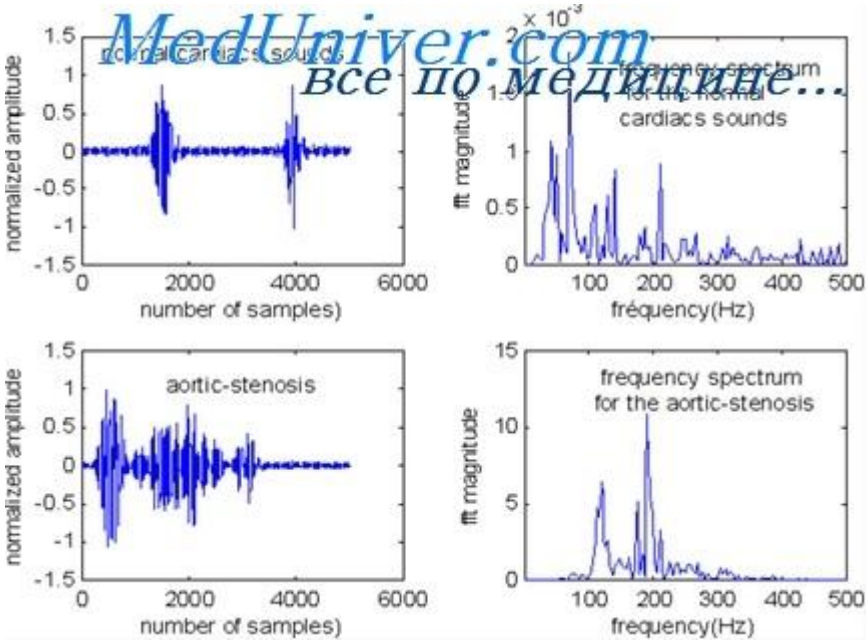

MedUniver.com
все по медицине...

Таким образом, **систолический шум** митрализации обнаруживался при большей средней величине сброса, разница между группами статистически достоверна. Возникновение его, естественно, зависит не только от объема сброса крови, но и от степени дилатации левого атрио-вентрикулярного отверстия, обусловливающей относительную недостаточность митрального клапана.

Мезодиастолический шум относительного митрального стеноза определялся нами у 14 из 62 больных у верхушки сердца или снизу у левого края грудины, имел ромбовидную или веретенообразную форму, малую или среднюю амплитуду.

При определении **соотношения** мезодиастолического шума с величиной сброса крови из аорты в легочную артерию выявлено следующее. Мезодиастолический шум определялся у 14 чел., объем артерио-венозного сброса составлял 44—80% к МО малого круга кровообращения (59,0±2,5), отсутствовал у 48 чел., объем артерио-венозного сброса — 0—80 (50,0±3,1).

Наличию мезодиастолического шума так же, как и диастолического, соответствует большая средняя величина сброса, разница между группами статистически достоверна.
Таким образом, на основании проведенных **исследований** мы видим, что о большом сбросе крови из аорты в легочную артерию через открытый артериальный проток свидетельствует наличие систоло-диастолического шума большой амплитуды, систолического шума относительной митральной недостаточности и мезодиастолического шума относительного митрального стеноза. Важно отметить, что в наших наблюдениях мы не смогли обнаружить патологического III тона, который, как известно, может указывать на увеличенный диастолический приток.

Варианты открытого артериального протока. Шум Грехэм-Стила

Большое значение имеет распознавание вариантов открытого артериального протока, получивших ранее название «атипичных» ввиду отсутствия характерного систоло-диастолического шума. Из исследований последних лет стало ясно, что это обусловлено развитием выраженной легочной гипертензии. При повышении давления в легочной артерии ослабевает, а затем и полностью исчезает диастолическая часть шума, в результате чего вместо типичного систоло-диастолического образуется только систолический. Мы установили, что систолический шум определялся только у больных с легочной гипертензией, у которых систолическое

давление в легочной артерии было более 70% системного (плечевая артерия). У этих больных отмечались также высокое диастолическое давление в легочной артерии, большое общелегочное сопротивление. Наряду с этим имело значение выяснение зависимости амплитуды систолического шума от объема артерио-венозного сброса и разницы систолического давления в плечевой и легочной артериях. Большей амплитуде систолического шума на легочной артерии соответствует большая средняя разница в систолическом давлении между плечевой и легочной артериями и большая средняя величина артерио-венозного сброса. Разница статистически достоверна между крайними группами.

У 6 больных во II межреберье слева от грудины определялся голосистолический ромбовидный шум большой амплитуды и диастолический, начинающийся за II тоном, убывающей формы, малой амплитуды. Этот вариант расценивался нами как переходный от типичного систоло-диастолического шума к изолированному систолическому. Разница в давлении между плечевой и легочной артериями у этих больных колебалась в систоле от О до 24, в диастоле от 3 до 21 мм рт. ст. Объем сброса крови из аорты в легочную артерию был в пределах 44—80% к МО малого круга кровообращения. Полученные данные имеют большое значение, так как указывают при большой амплитуде шума па сохранение большого артерио-венозного сброса, что важно в связи с показаниями к операции перевязки протока. Возникновение шума Грехэм-Стила у больных с открытым артериальным протоком, осложненным легочной гипертензией, связано со значительным расширением легочной артерии вследствие подъема давления в ней. В результате растяжения клапанного кольца створки клапана перестают смыкаться и возникает их относительная недостаточность. Максимально шум определялся во II—III межреберье слева от грудины. Он начинался сразу за II тоном, занимал всю диастолу, имел убывающую или лентовидную форму, преимущественно высокочастотный характер, среднюю или большую амплитуду. Получены данные о зависимости шума Грехэм

Стила от этношения общелегочного сопротивления к периферичекому и величины систолического и диастолического давления в легочной артерии.

Частота шума Грехэм Стила при открытом артериальном протоке. Шумовые признаки легочной гипертензии

При этом выявлено, что шум Грехэм Стила определялся у 8 больных, у которых отношение общелегочного спротивления к периферическому составляло 21—74% (49,0 ±8,7), систолическое давление в легочной артерии было 85—162 мм рт. ст. (116,0± 10,4), а диастолическое — 57—90 мм рт. ст. (68,0 ±3,5). У 24 больных отсутствовал шум Грехэм Стила. Отношение общелегочного сопротивления к периферическому составляло у них 18—100% (53,0±5,7), систолическое давление в легочной артерии 78—150 мм рт. ст. (97,0±4,1), диастолическое — 42—102 мм рт. ст. (64,0±3,2). Следовательно, шум относительной недостаточности клапана легочной артерии чаще обнаруживался у больных с большей средней систолического и диастолического давлений, хотя разница статистически недостоверна. Систолический тон изгнания нами зарегистрирован у 7 из 32 больных только при выраженной легочной гипертензии. Он определялся во II—IV межреберье слева от грудины в виде дополнительного тона, следующего через 0,04—0,08 сек. после I тона. При этом было установлено, что у больных с систолическим тоном изгнания систолическое давление в легочной артерии составляло 85—138 мм рт. ст. (106,0± ±7,8), а диастолическое — 60—78 мм рт. ст. (67,0±2,1). У 25 больных, у которых не определялся систолический тон изгнания, систолическое давление было 78—162 мм рт. ст. (101,0±5,0), диастолическое — 42—102 мм рт. ст. (65,0 ±3,2).

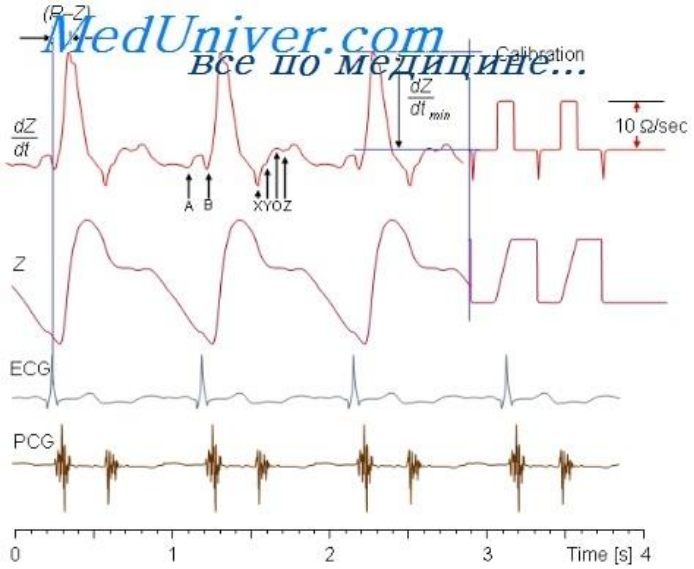

MedUniver.com
все по медицине...

Таким образом, здесь также отмечаются несколько большие средние систолического и диастолического давлений в легочной артерии в группе, где был СТИ, однако разница статистически недостоверна. Ведущее значение в возникновении систолического тона изгнания имеют анатомические факторы: степень расширения легочной артерии и уплотнения ее стенки за счет процессов эластоза и склероза. Сочетание обоих признаков легочной гипертензии — шума Грехэм Стила и СТИ — наблюдалось у 4 больных. У больной Т-вой Л., 9 лет, отношение общелегочного сопротивления к периферическому составляло 21%, давление в легочной артерии в систоле — 90, в диастоле — 60 мм рт. ст.; у больной С-вой Р., 22 лет, соответственно 87%, 90 и 42 мм рт. ст.; у больной М-вой И., 4,5 года, — нет данных, 132 и 69 мм рт. ст.; у больной А-вой Н., 16 лет,— 74%, 100 и 68 мм рт. ст. Следует добавить, что у всех больных с выраженной легочной гипертензией мы констатировали большой нерасщепленный II тон на легочной артерии. Этот признак также является ценным в диагностике легочной гипер-тензии. Его значение при открытом артериальном пороке несколько снижается тем обстоятельством, что при пороке, неосложненном гипертензией, оценка состояния II тона трудна, так как он часто закрыт интенсивным систоло-диастолическим шумом. Совокупность разобранных выше фонокардиографических симптомов — изолированный систолический шум на легочной артерии, диастолический шум Грехэм Стала, систолический тон изгнания и большой нерасщепленный II тон — позволяет распознать важное осложнение открытого артериального протока: легочную гипертензию.