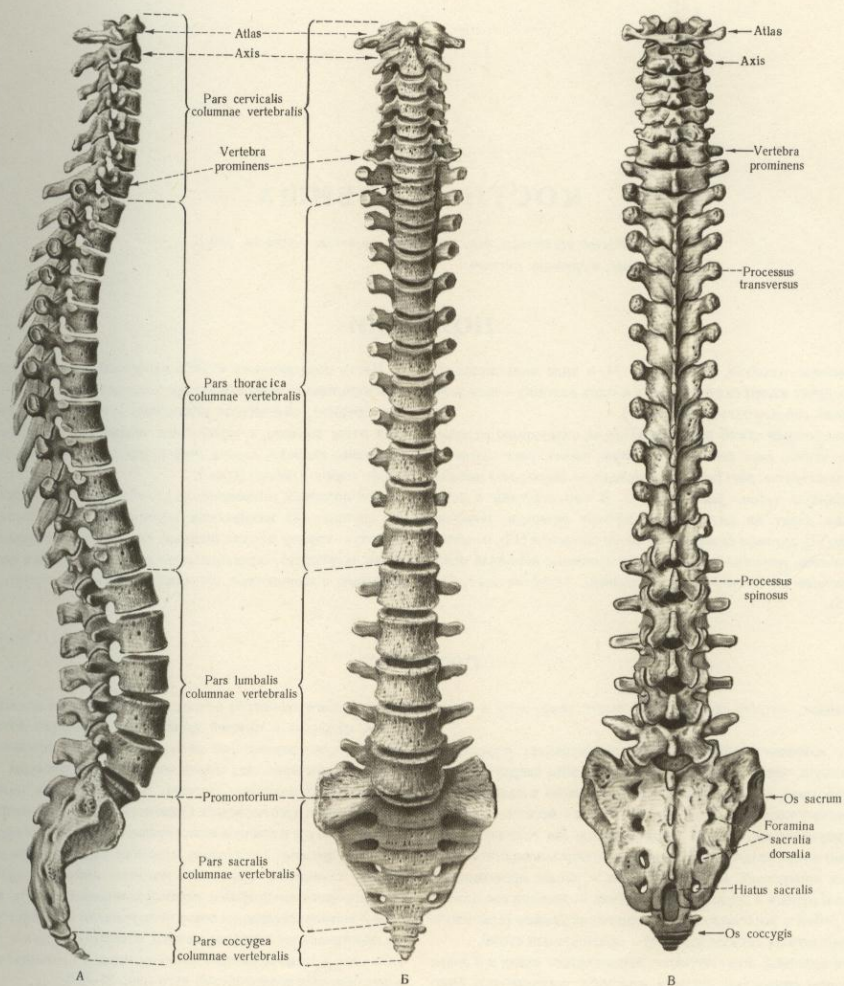
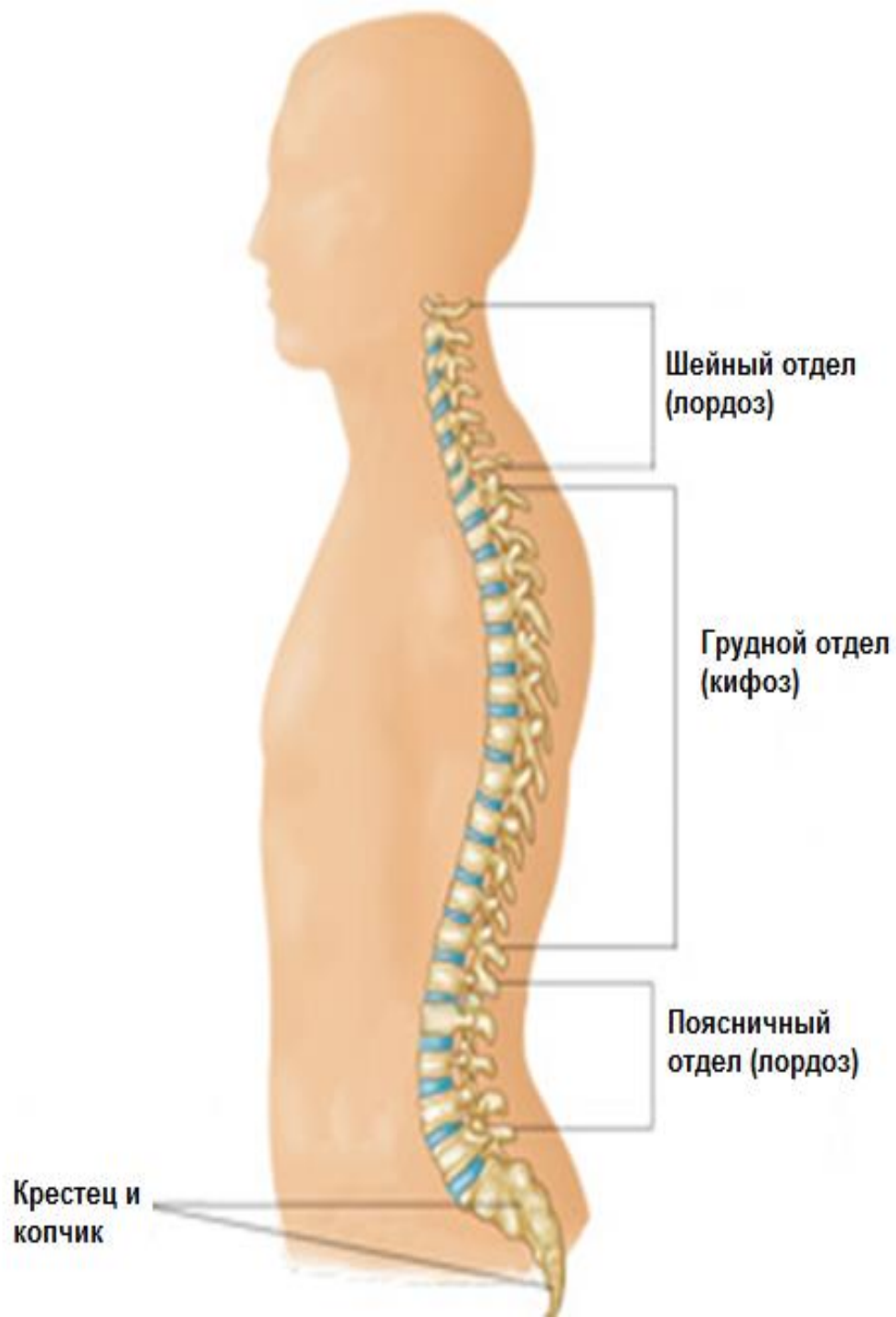


РЕНТГЕНОЛОГИЧЕСКИЕ ИССЛЕДОВАНИЯ

ПОЗВОНОЧНИК



9. Позвоночный столб, *columna vertebralis* (1/4).
 А – справа; Б – спереди; В – сзади.

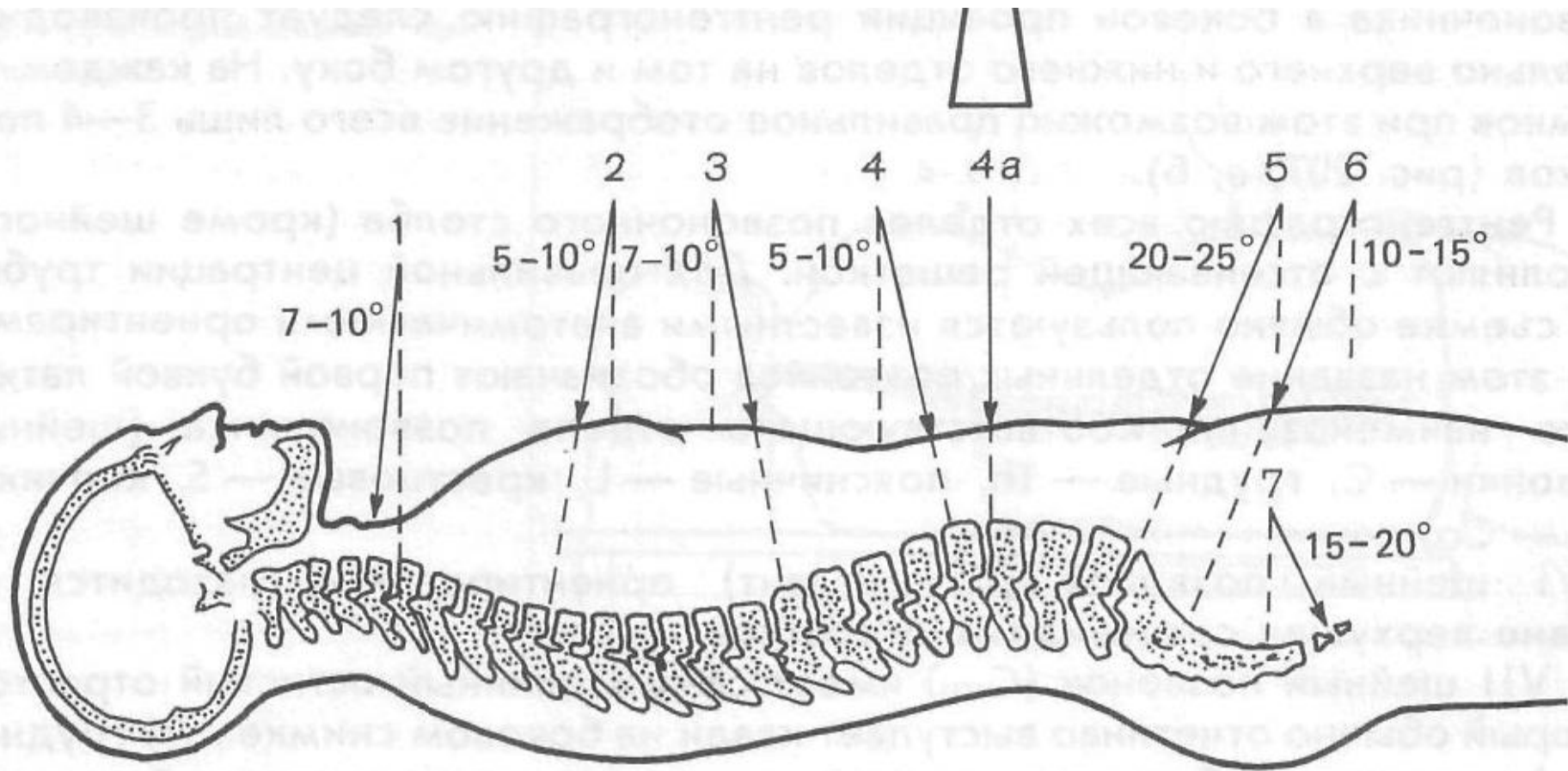


Критерии правильной укладки позвоночника
в прямой проекции:

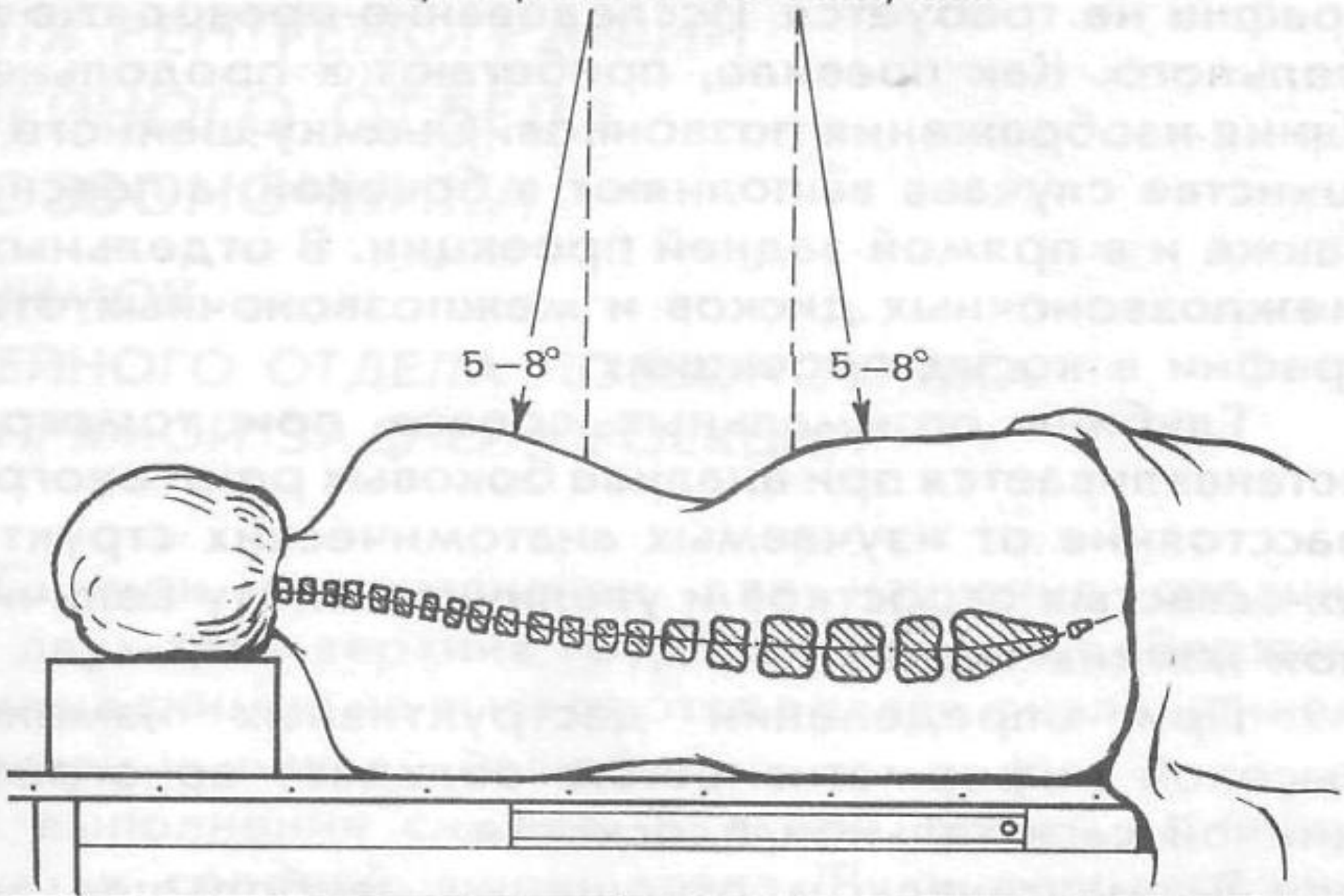
1. Симметричность левых и правых отделов позвонков по отношению к средней линии;
2. Одноконтурность межпозвонковых дисков.

Критерии правильной укладки позвоночника
в боковой проекции:

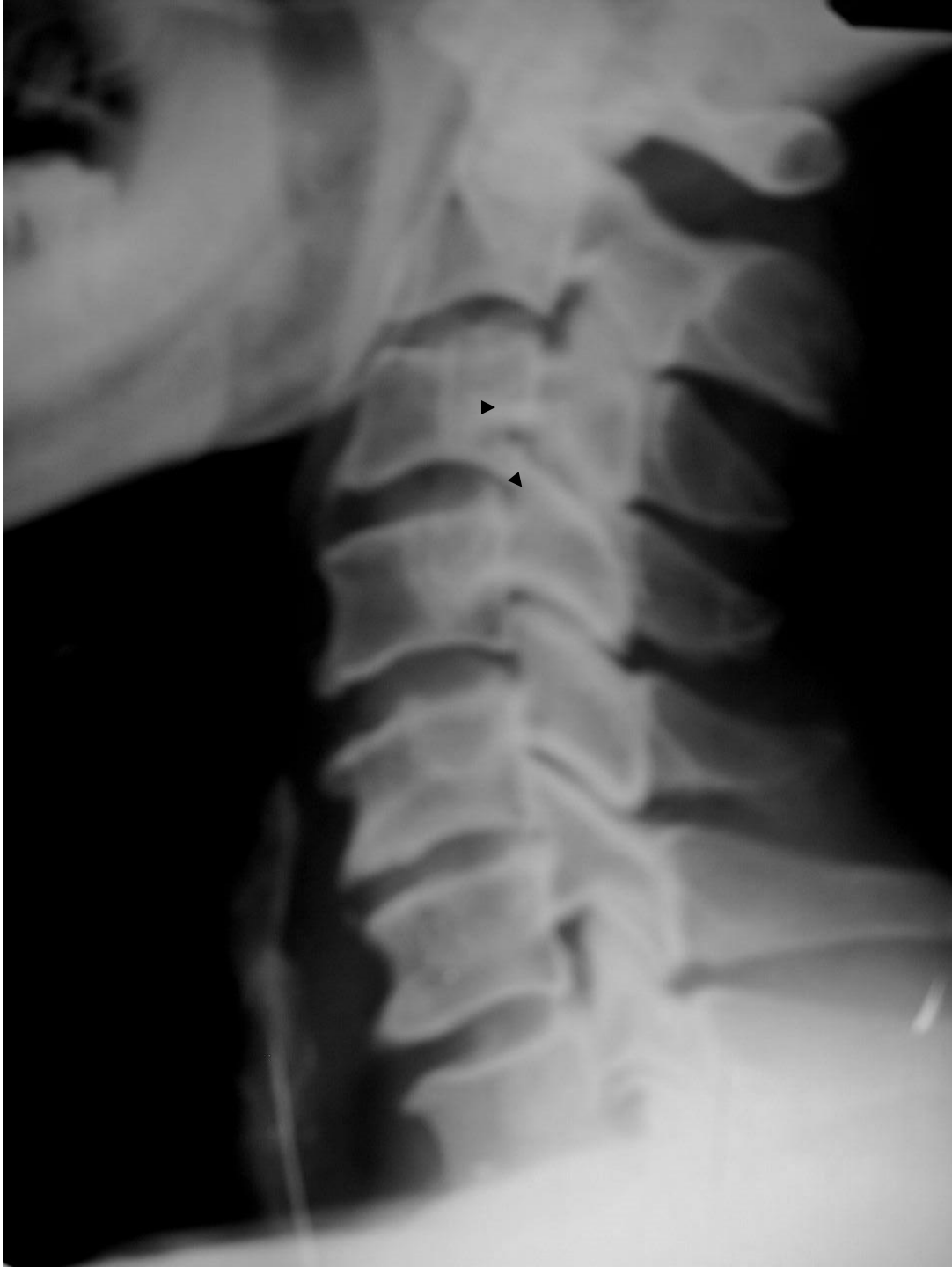1. Одноконтурность задней поверхности тел позвонков;
2. Одноконтурность межпозвонковых дисков.

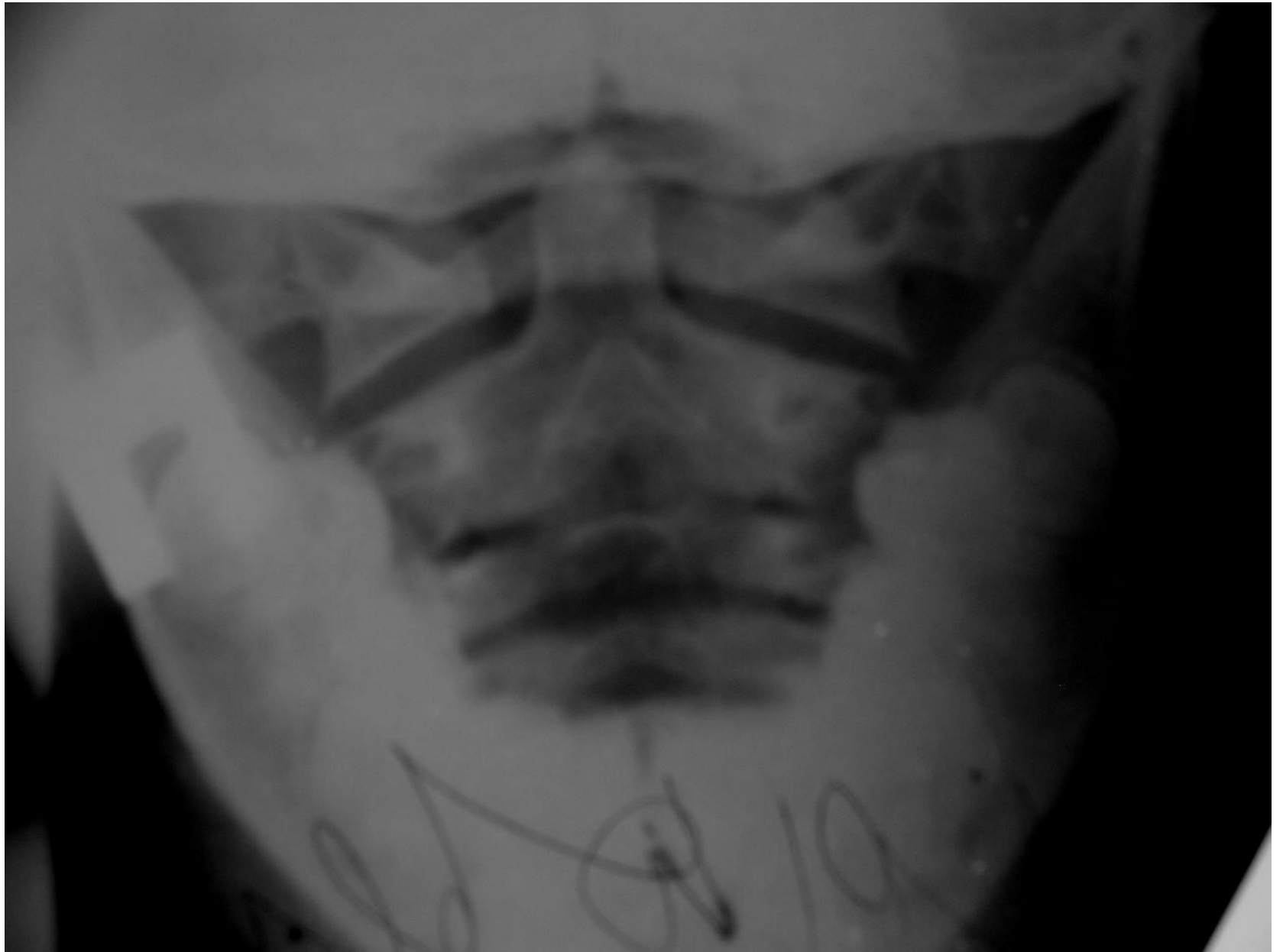

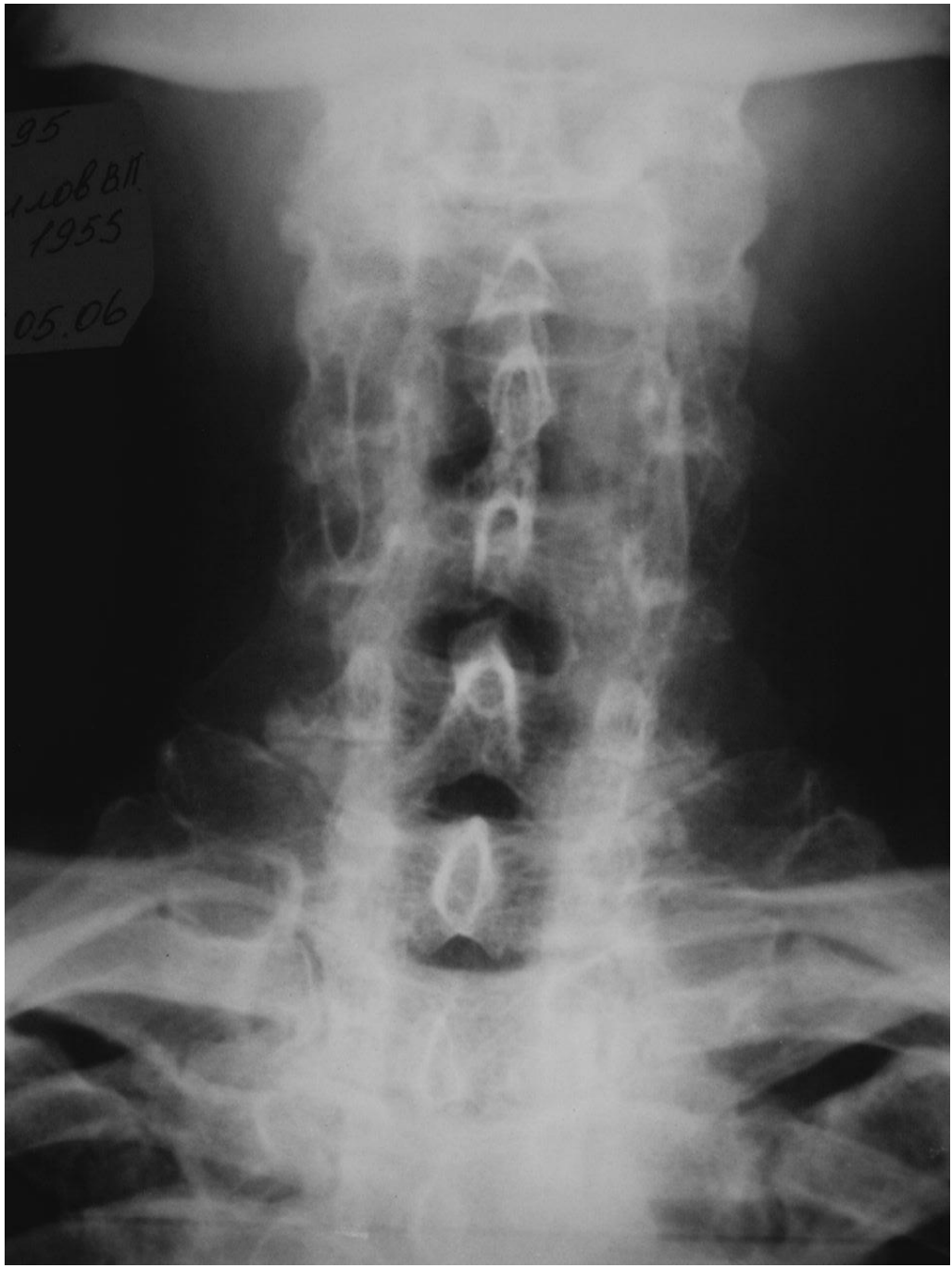Пучок рентгеновского излучения



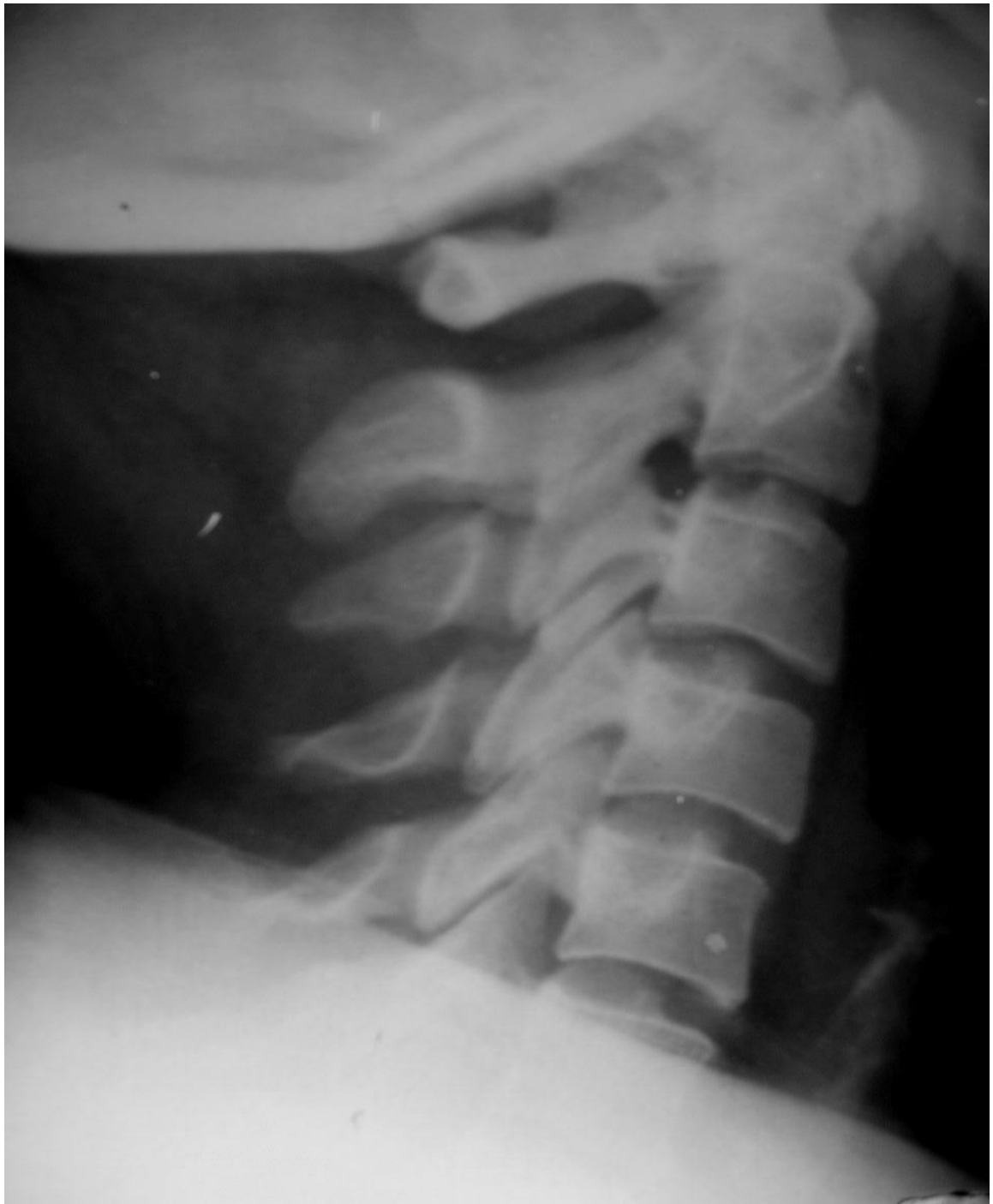При выполнении снимков позвоночника, ось снимаемого отдела необходимо выпрямить, а центральный луч направить перпендикулярно оси. В грудном отделе для получения качественного снимка необходимо уменьшить фокусное расстояние до 60см для получения максимального количества позвоночных сегментов, соответствующим критериям качества.

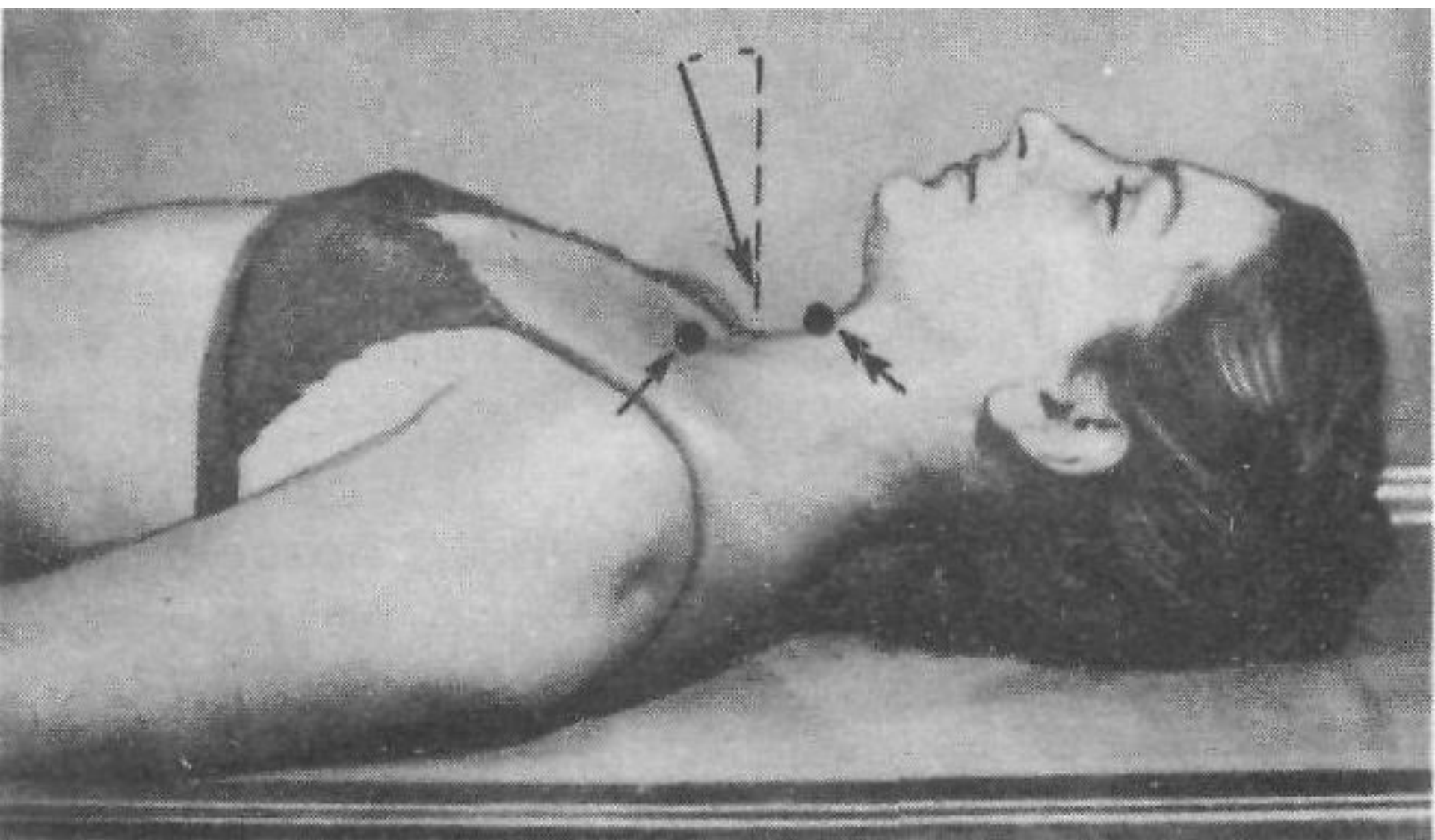




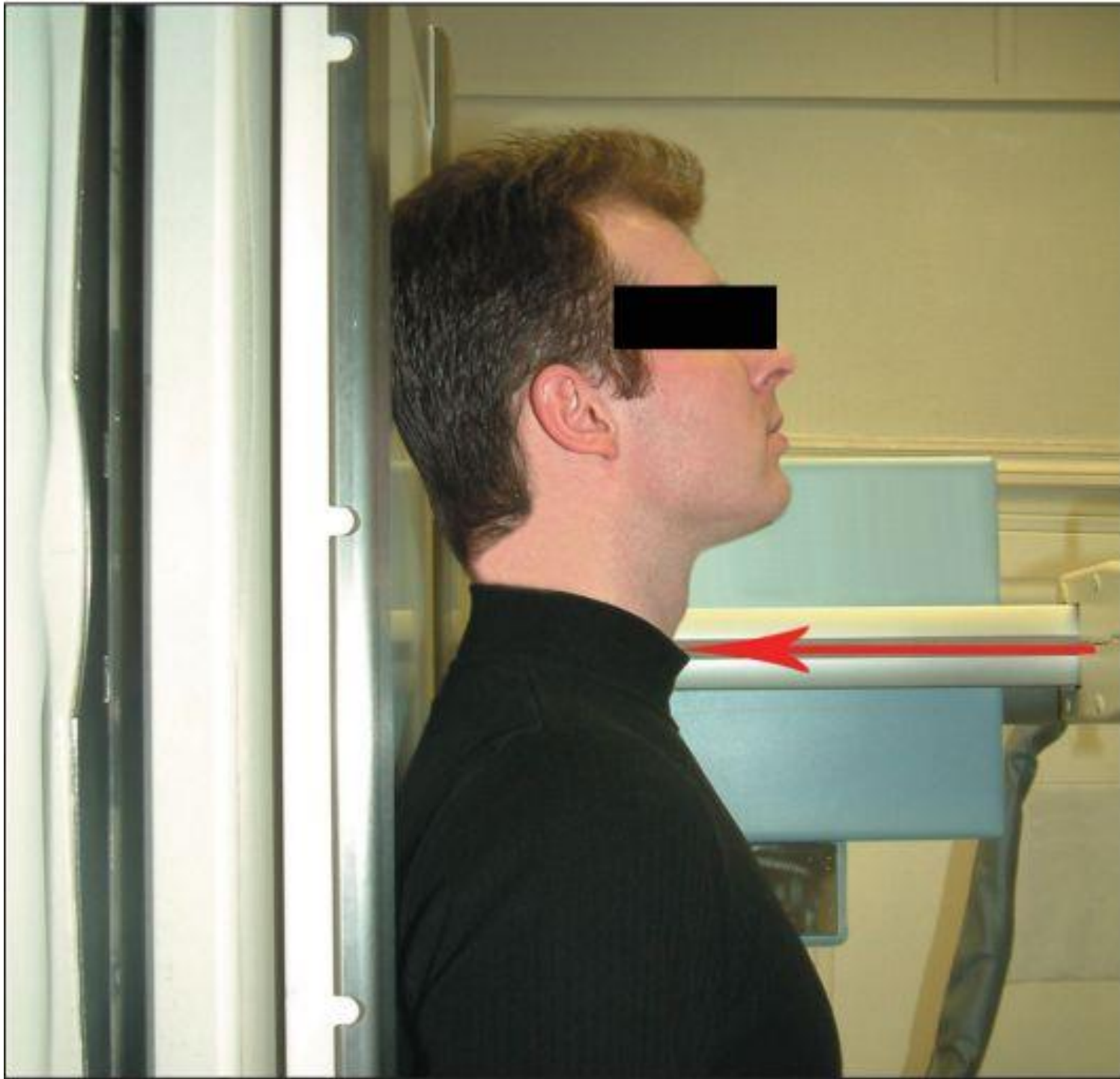

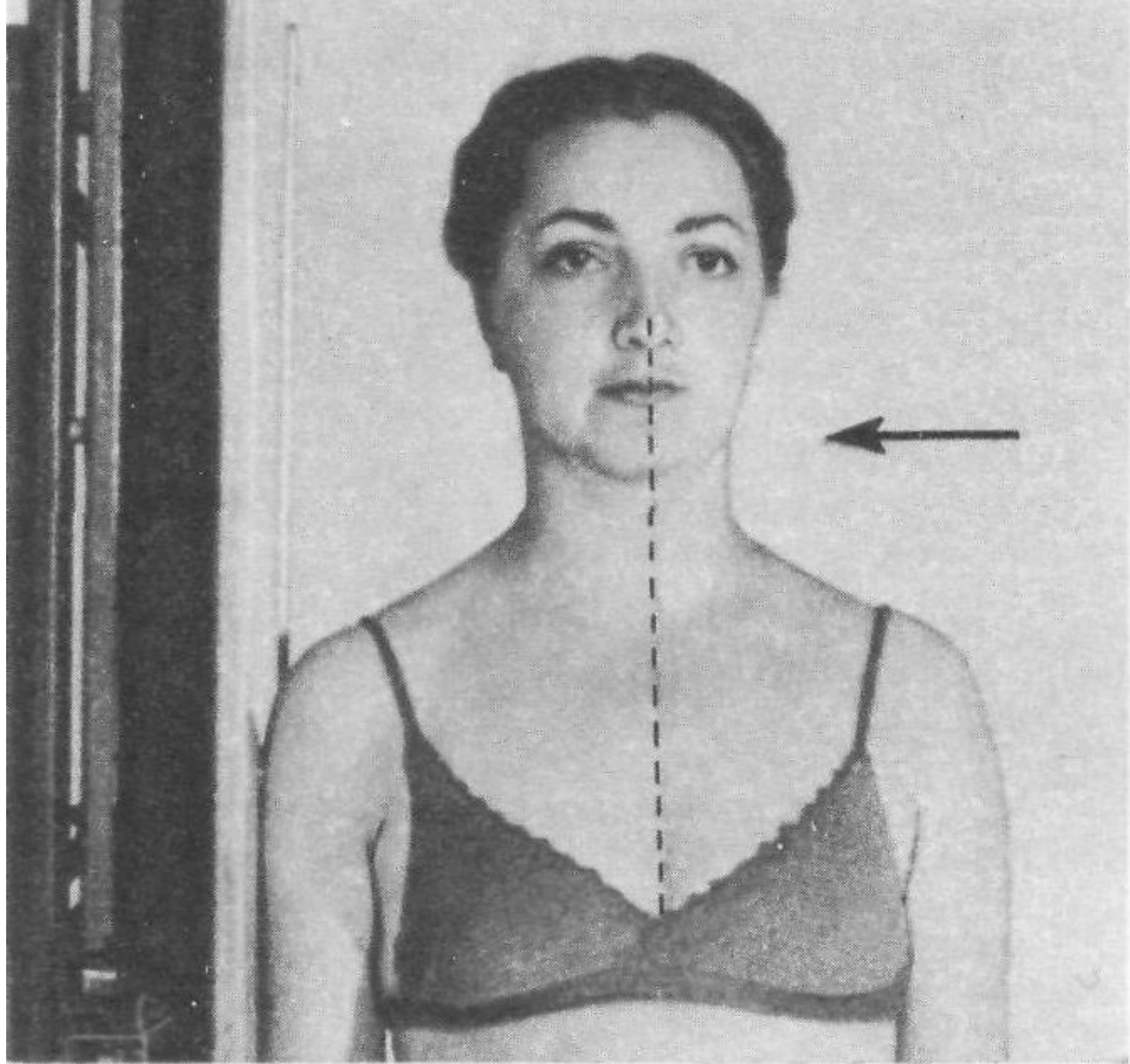
95
108 BII.
1955
05.06

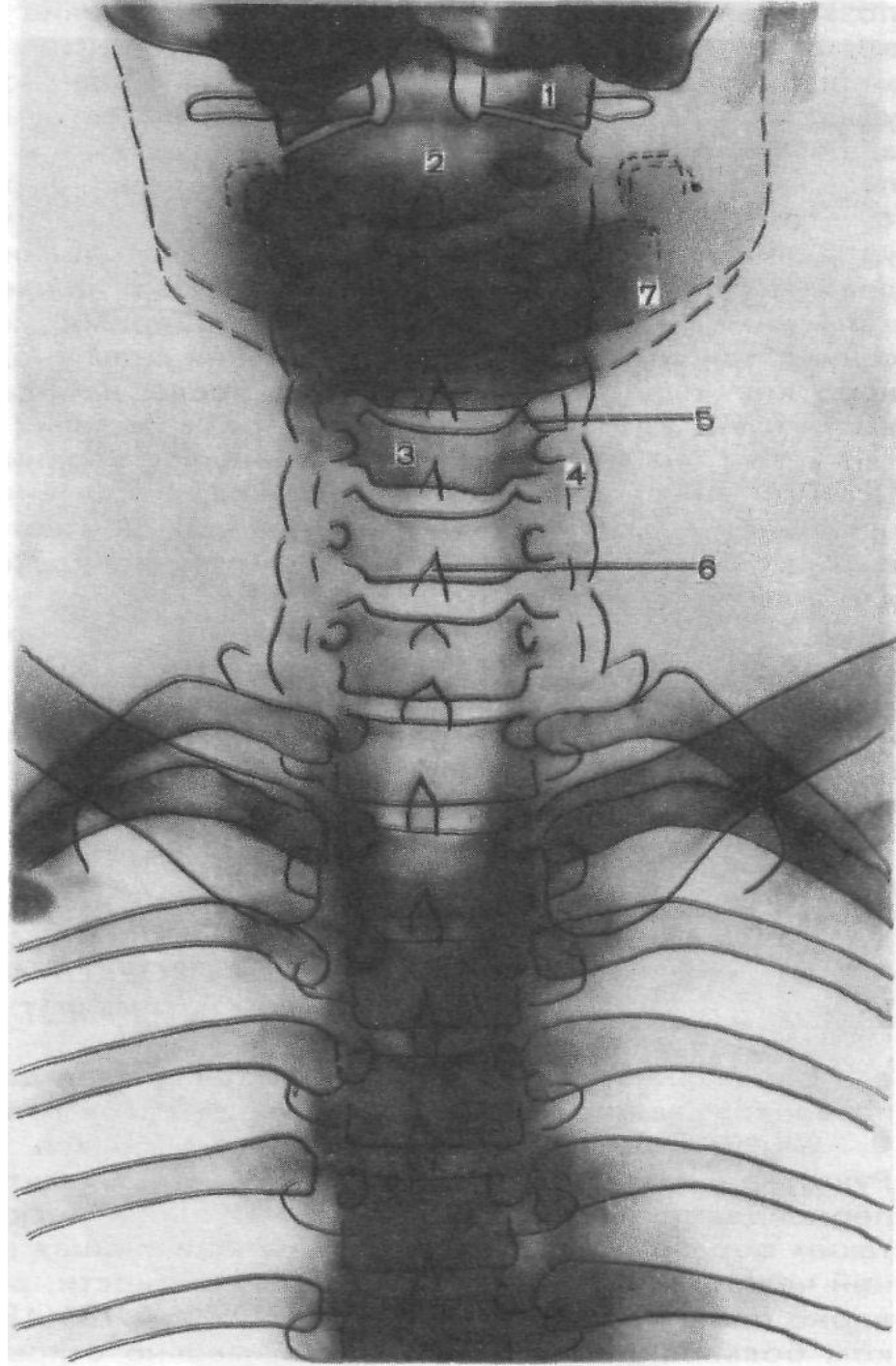


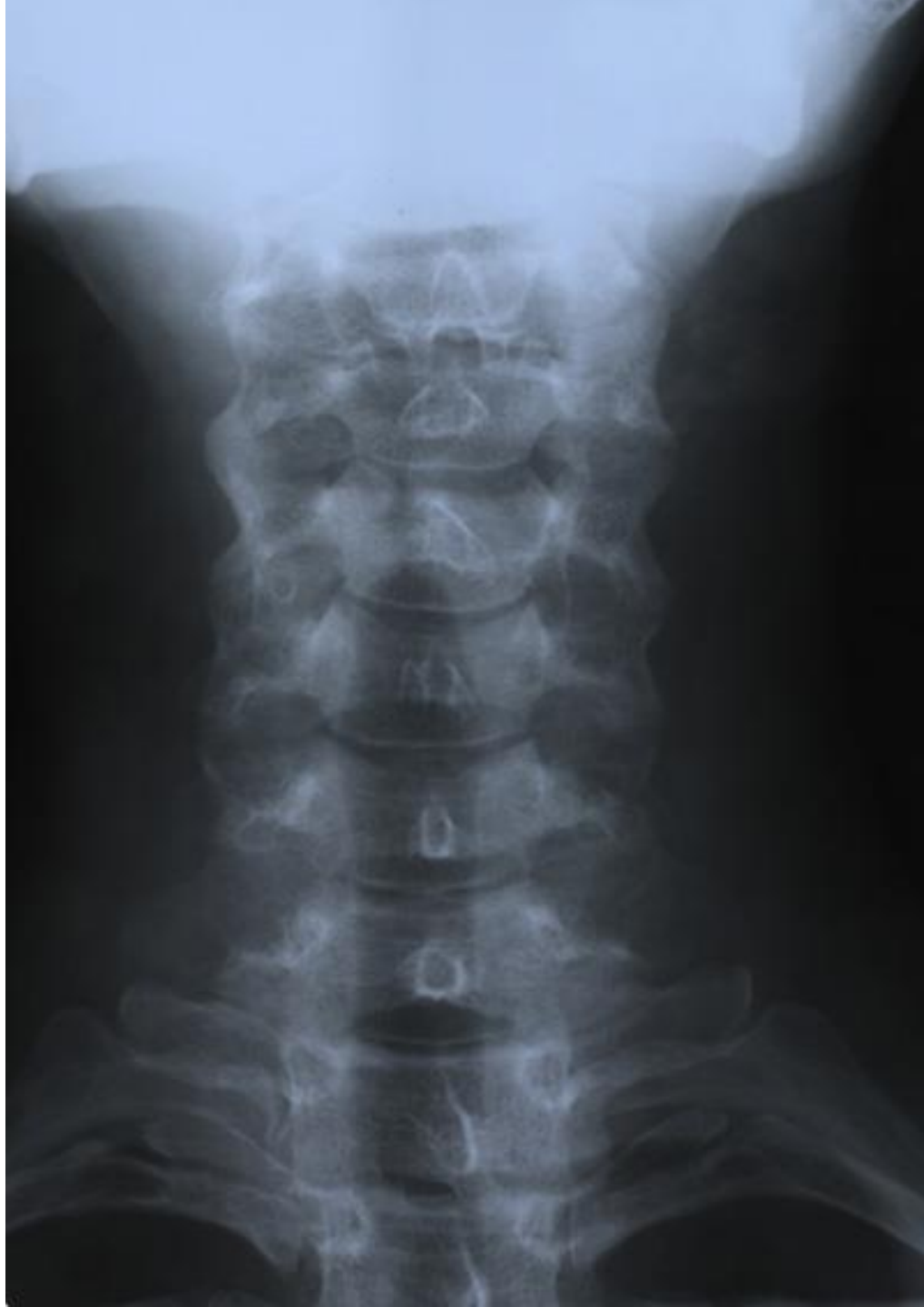

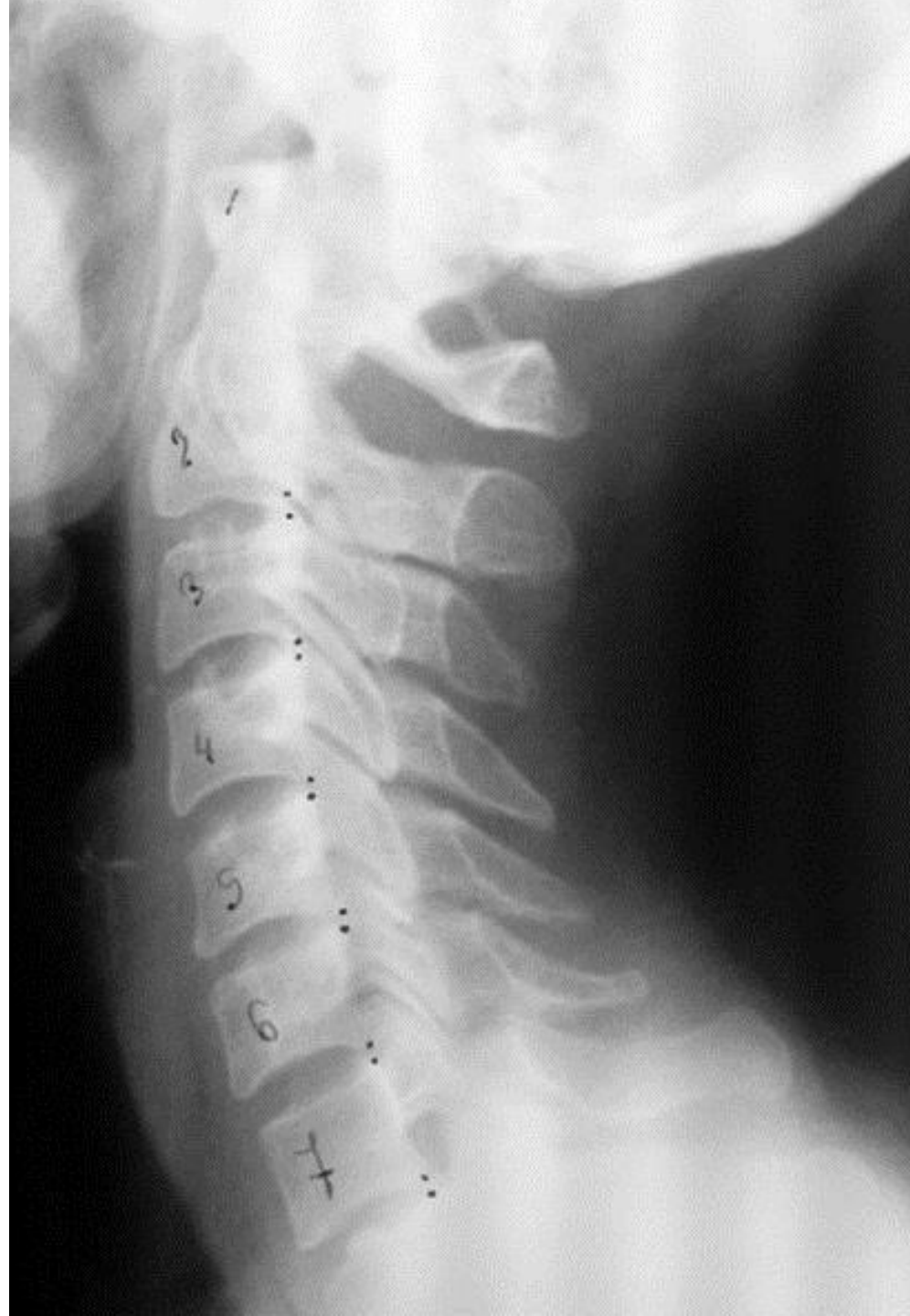**НЕПРАВИЛЬНОЕ
НАПРАВЛЕНИЕ
ЦЕНТРАЛЬНОГО
ЛУЧА**

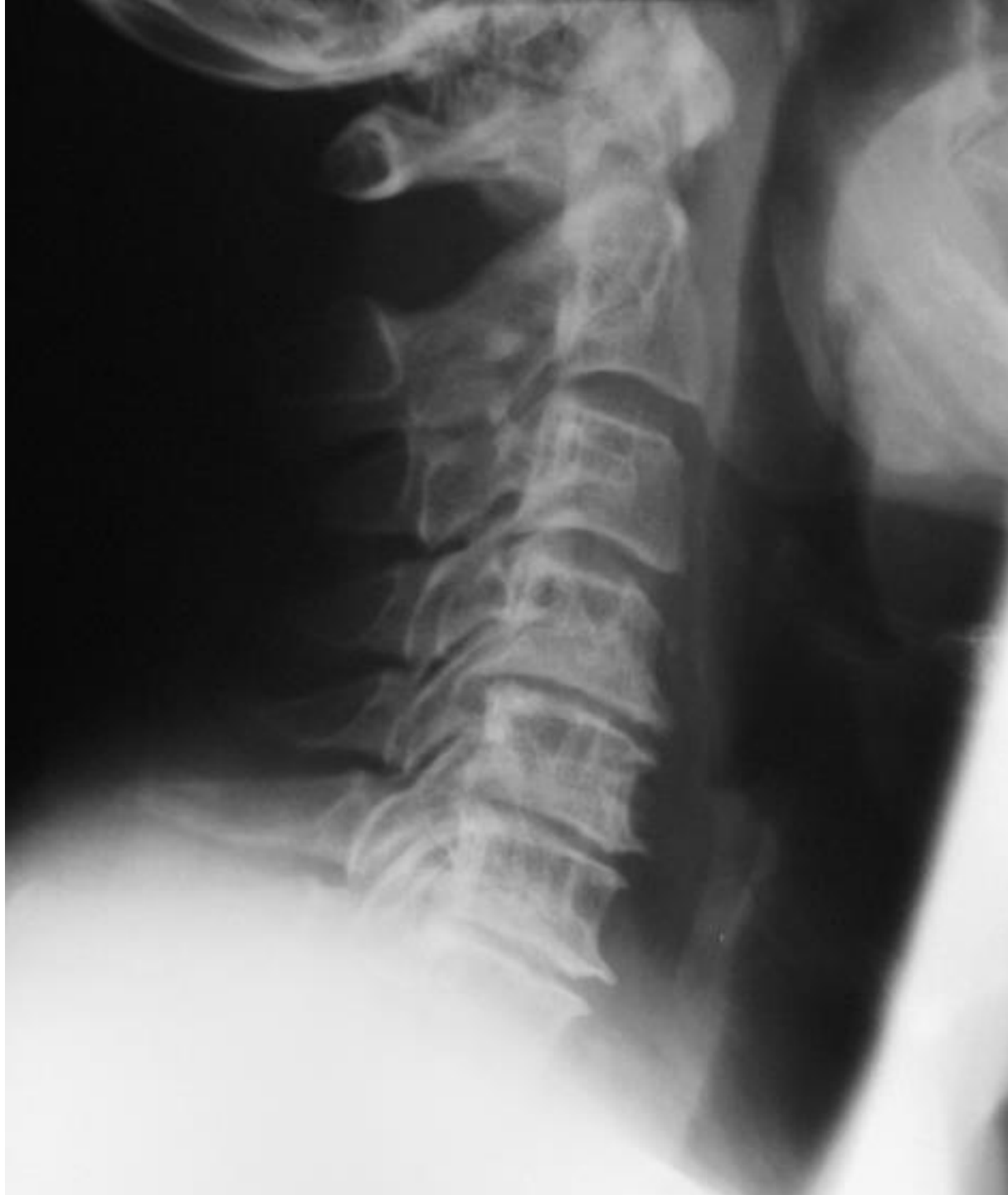


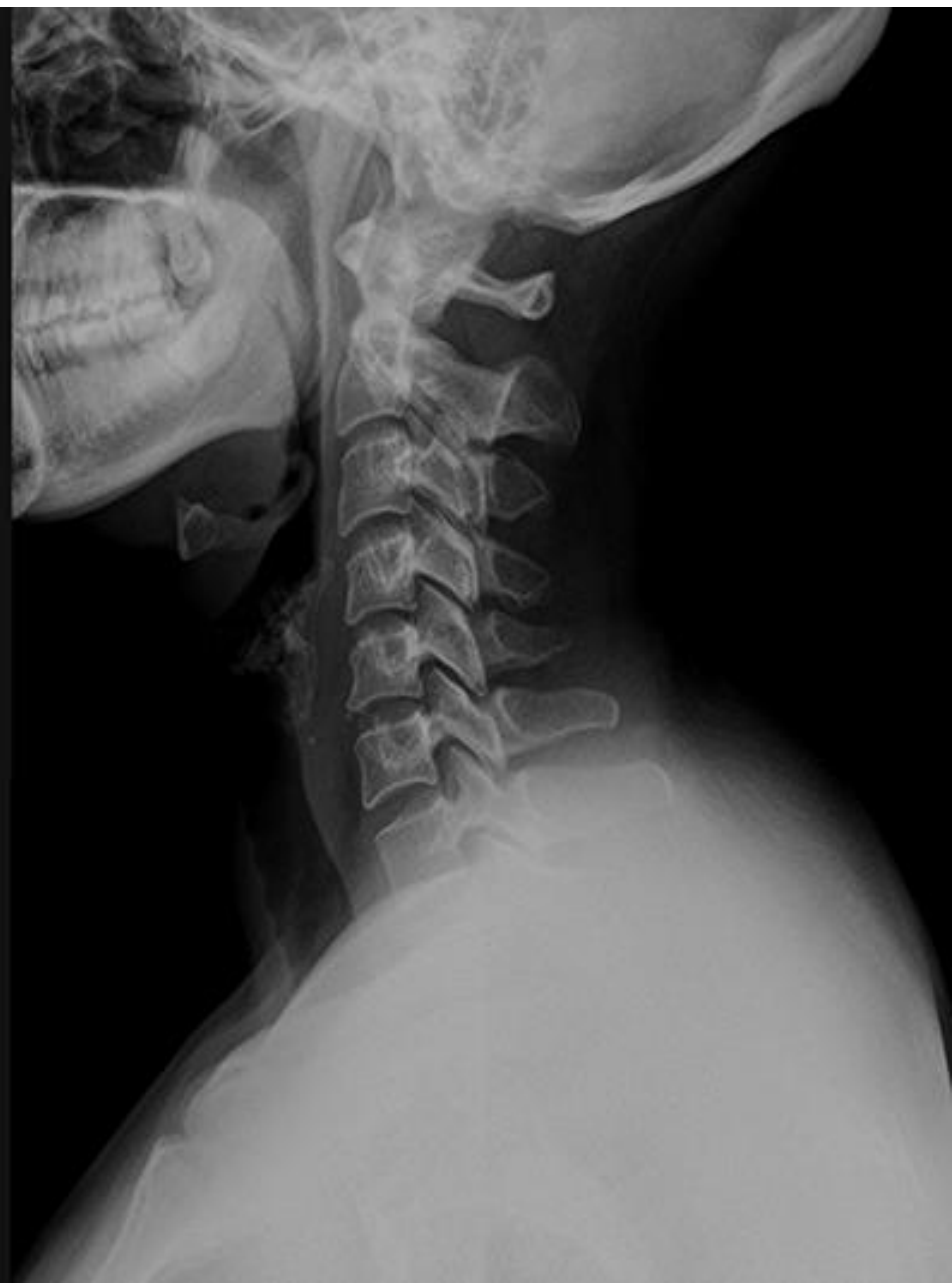
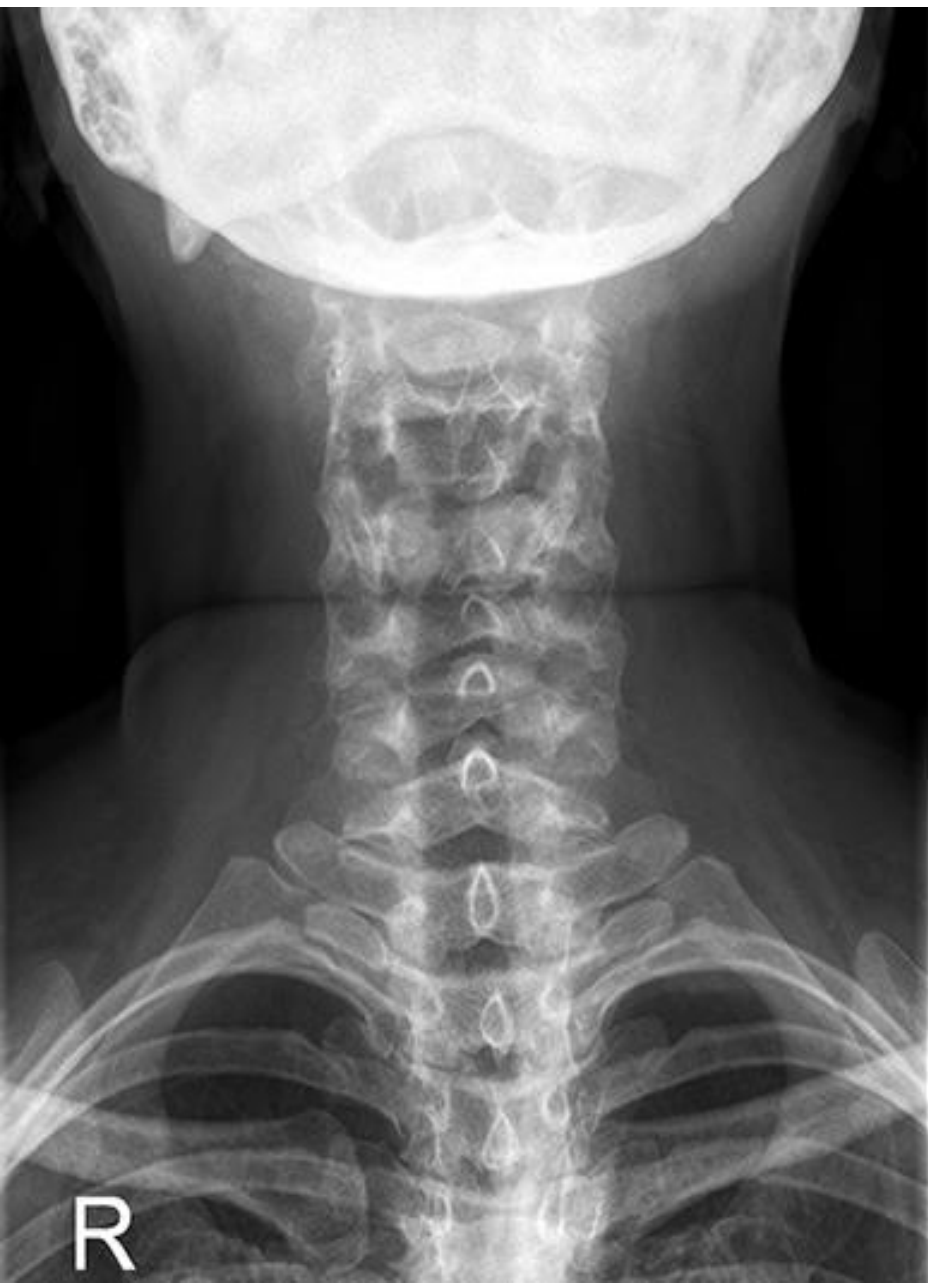



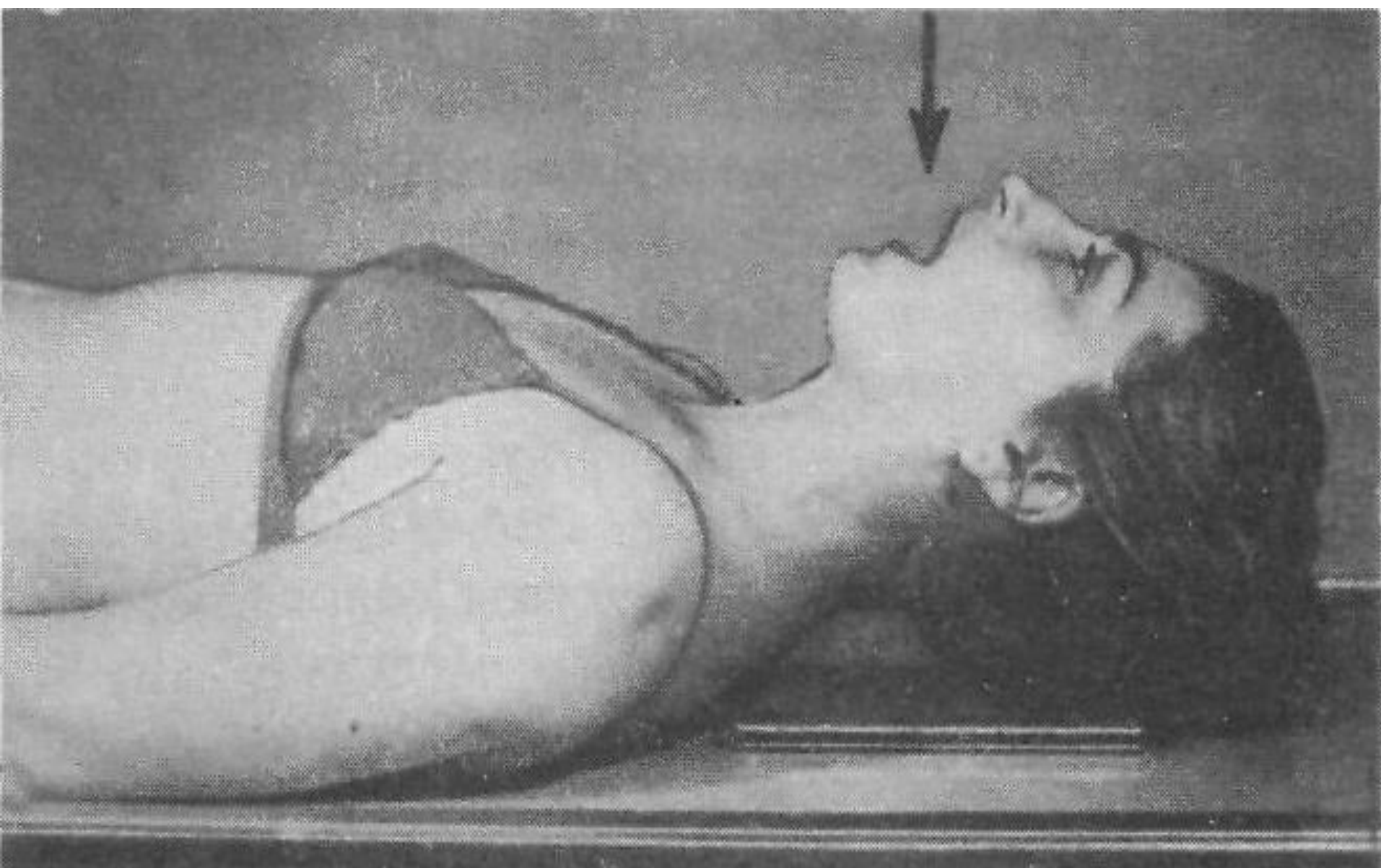






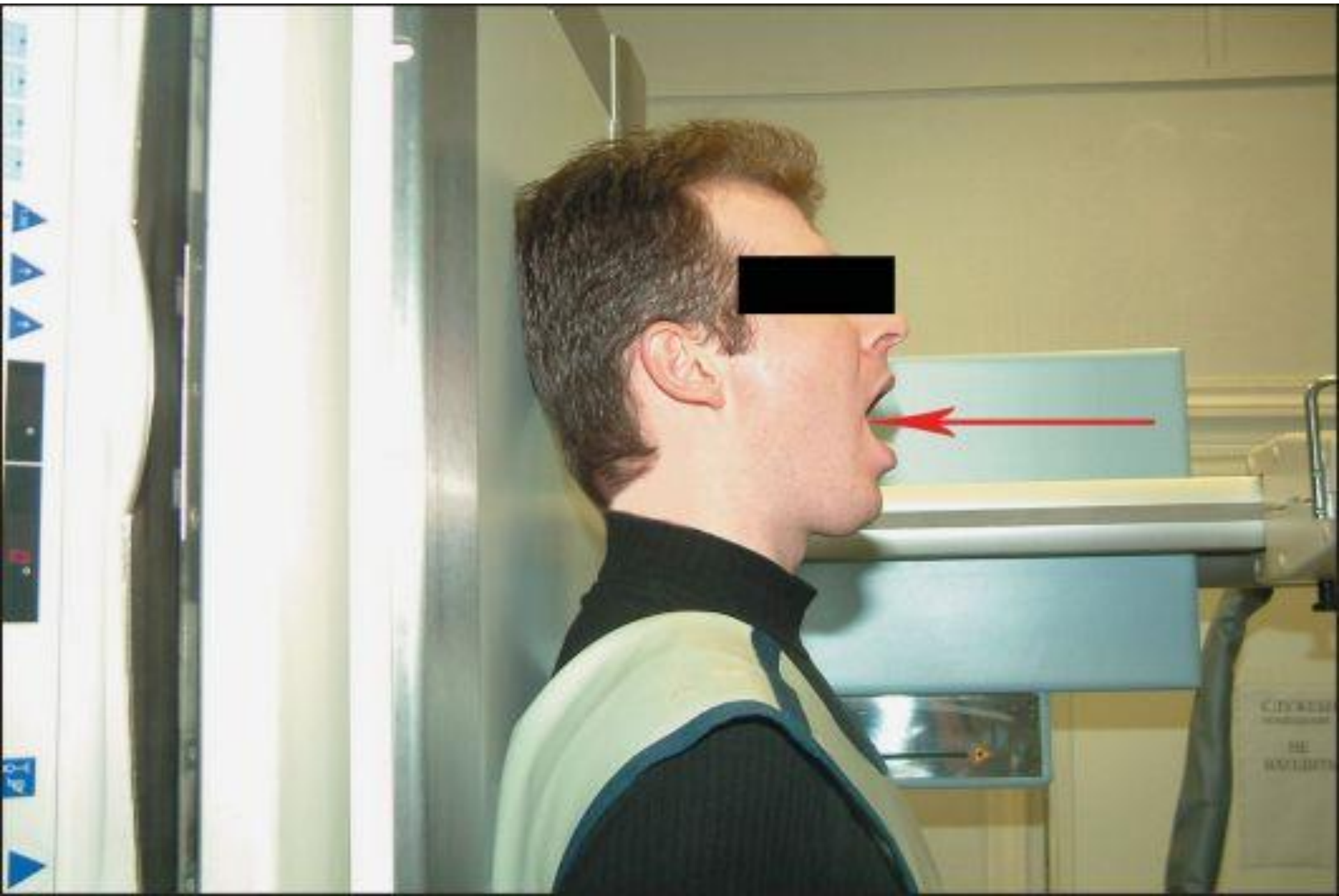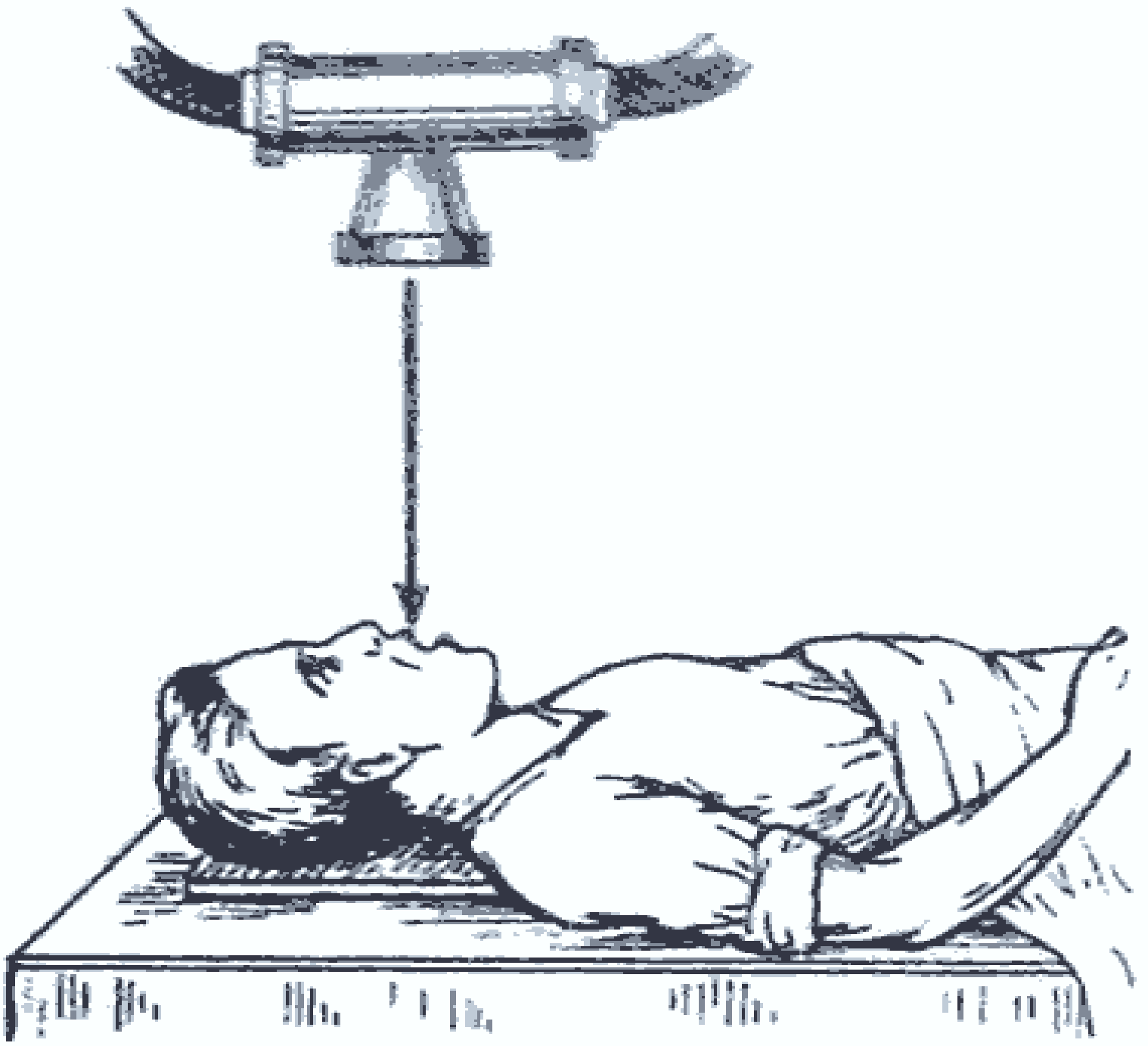
Вопрос для самоконтроля:

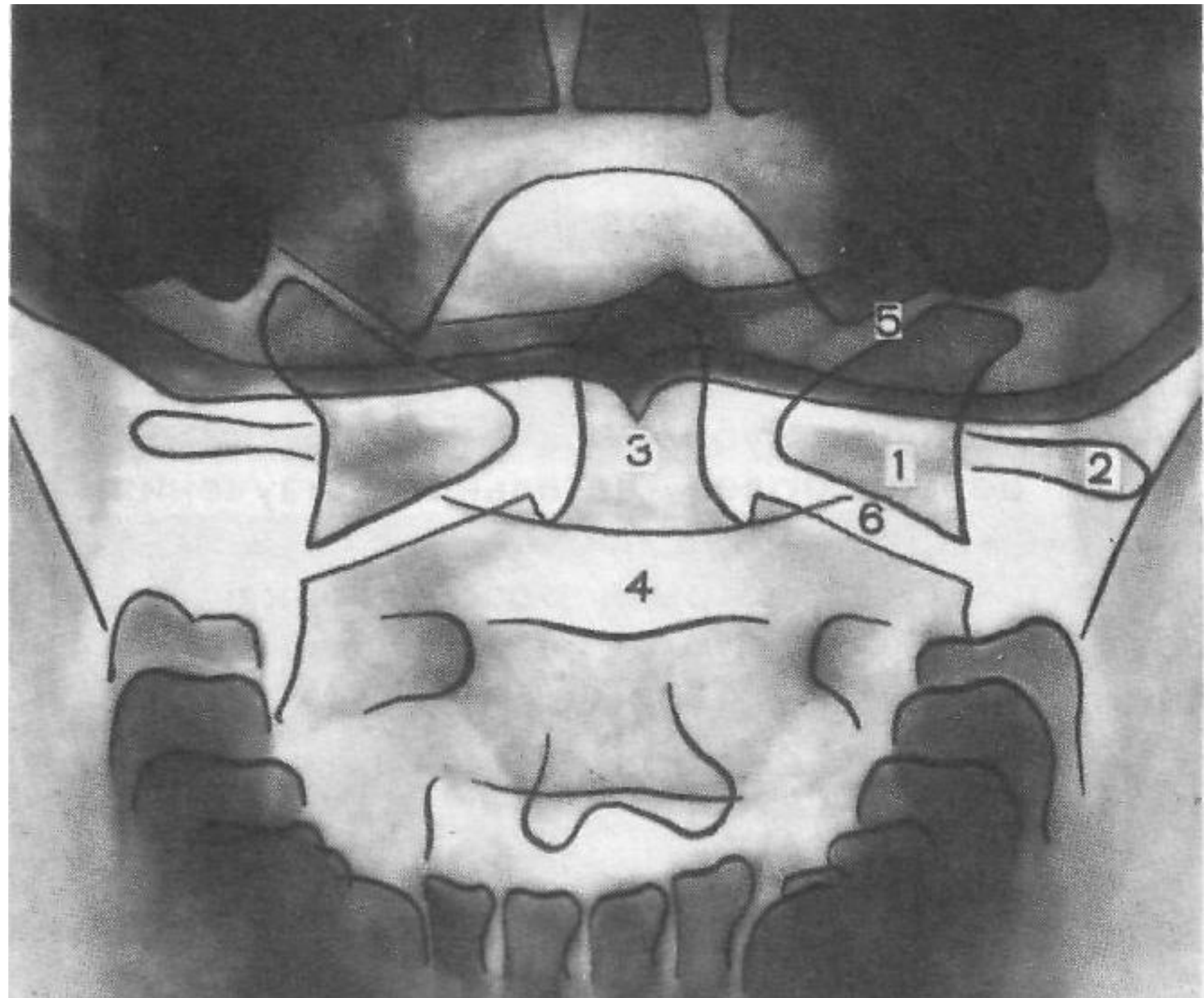
Оценить правильность укладки каждого представленного снимка

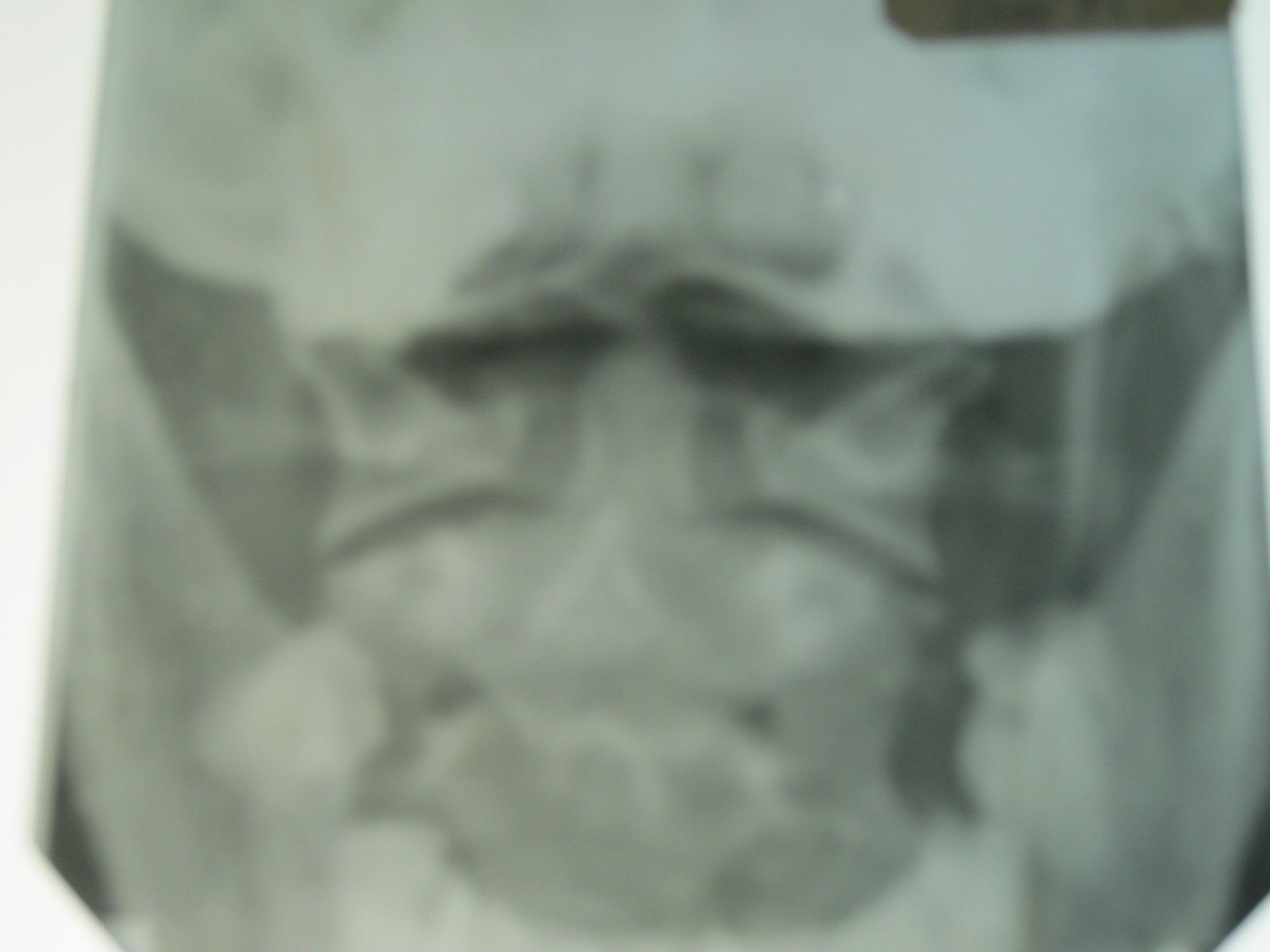

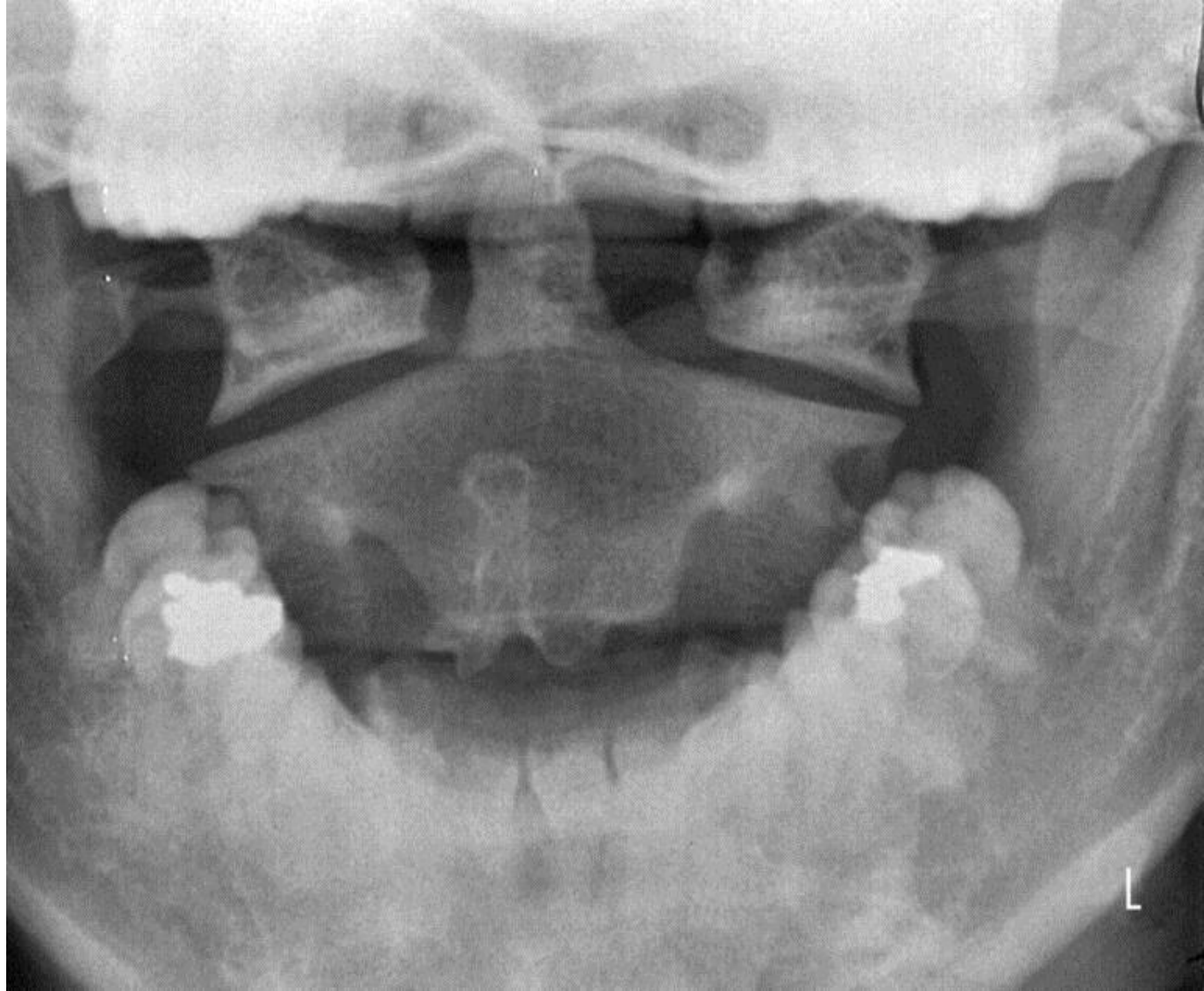
НЕПРАВИЛЬНОЕ НАПРАВЛЕНИЕ ЦЕНТРАЛЬНОГО ЛУЧА



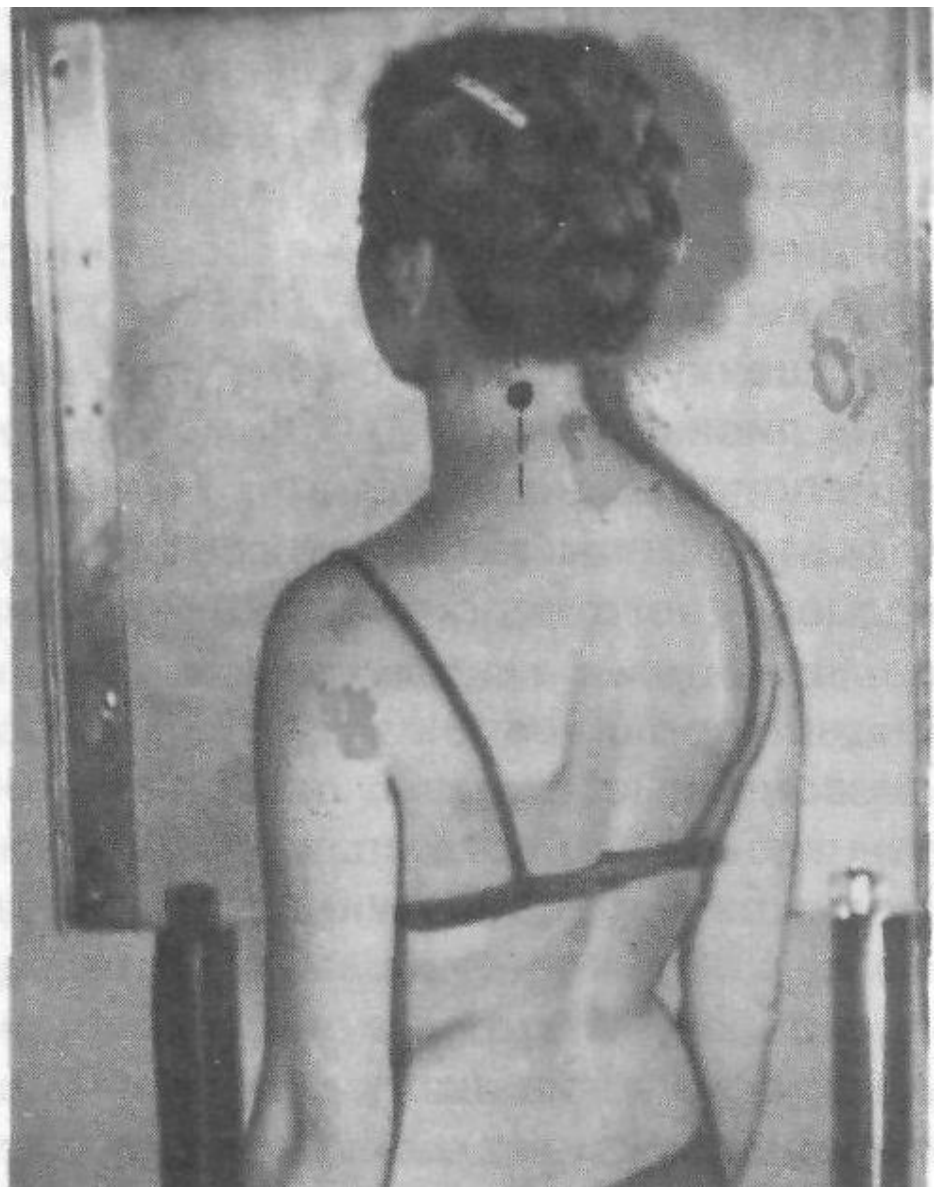
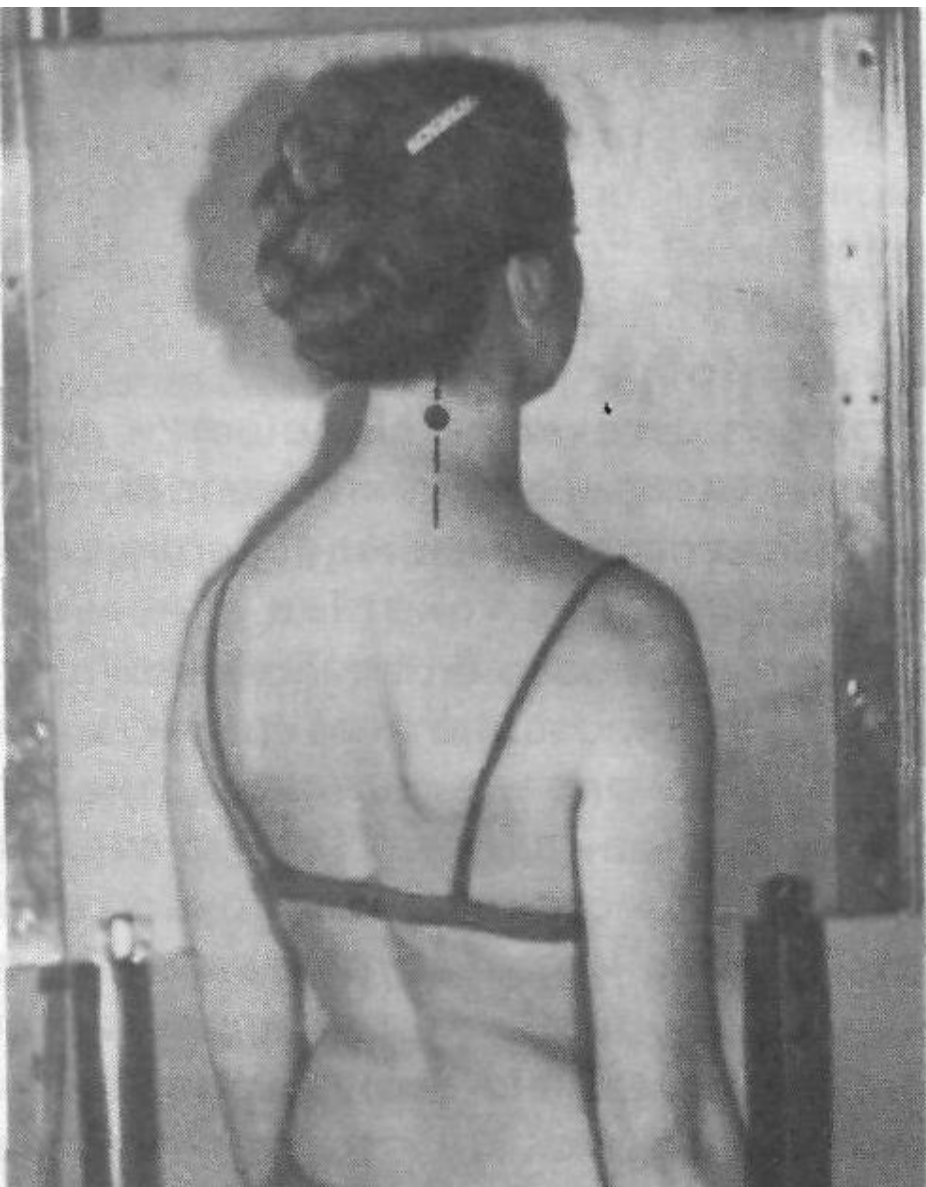


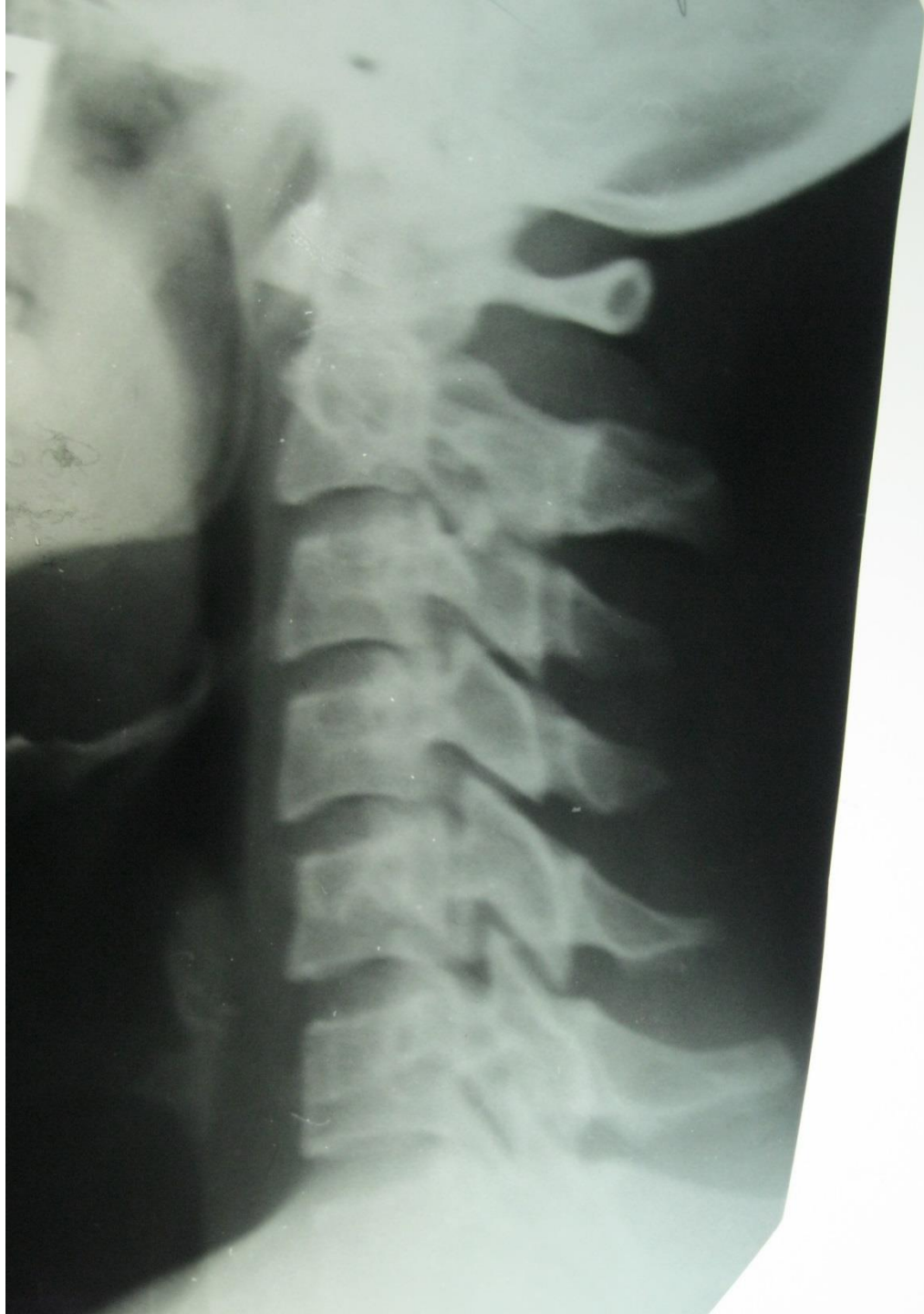


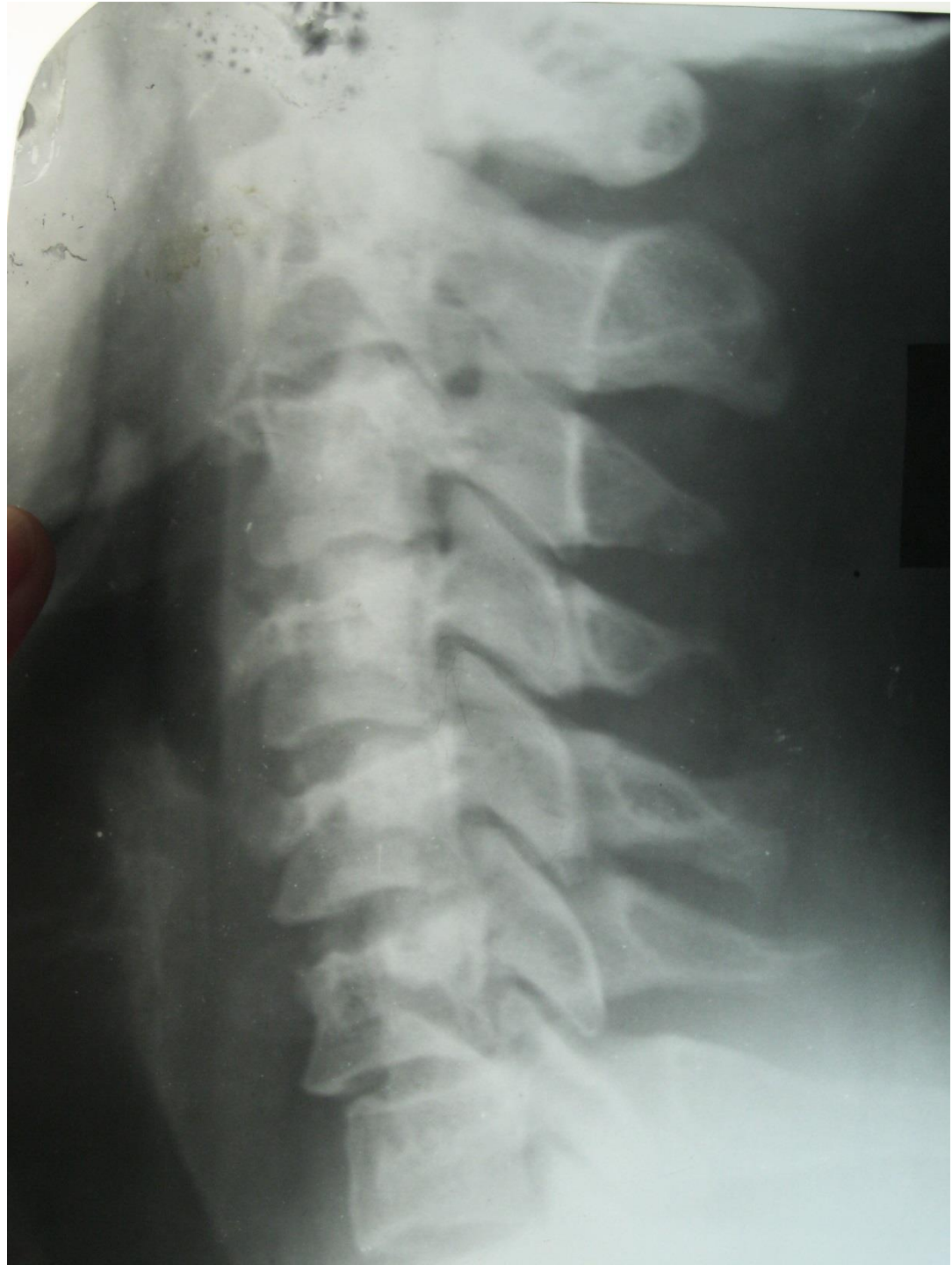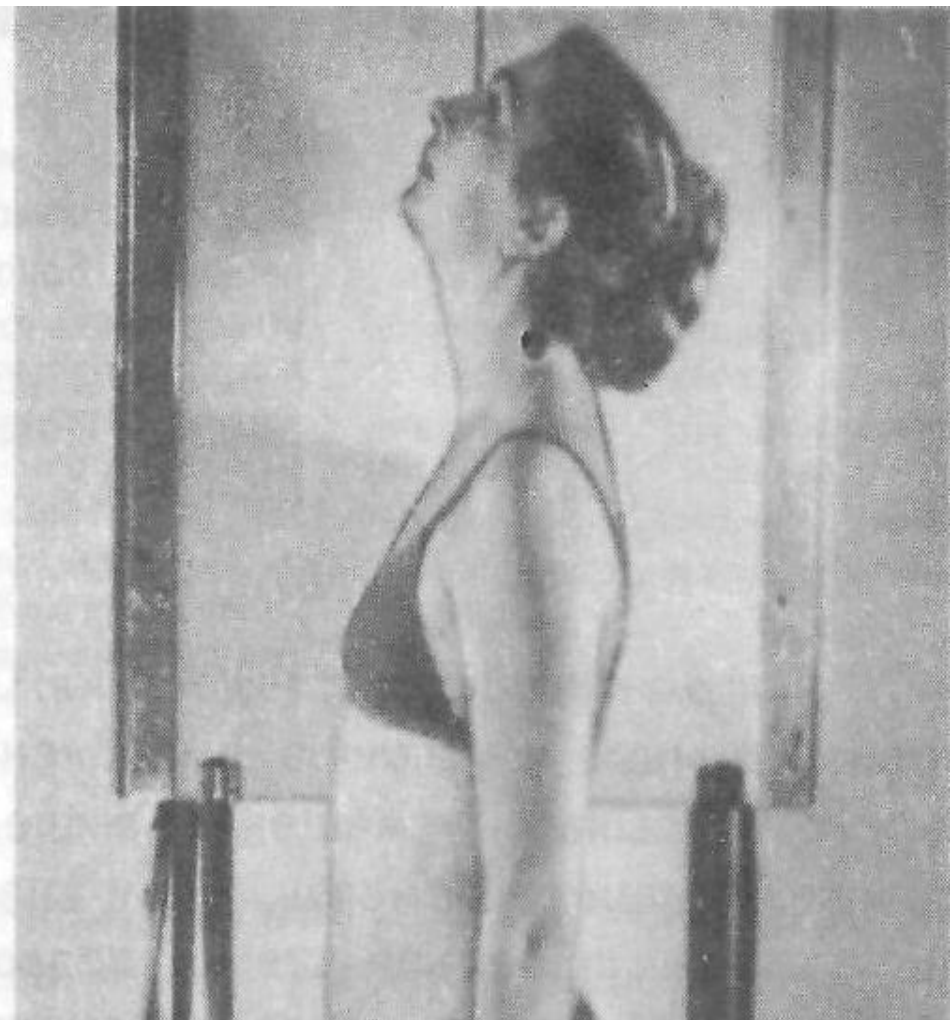



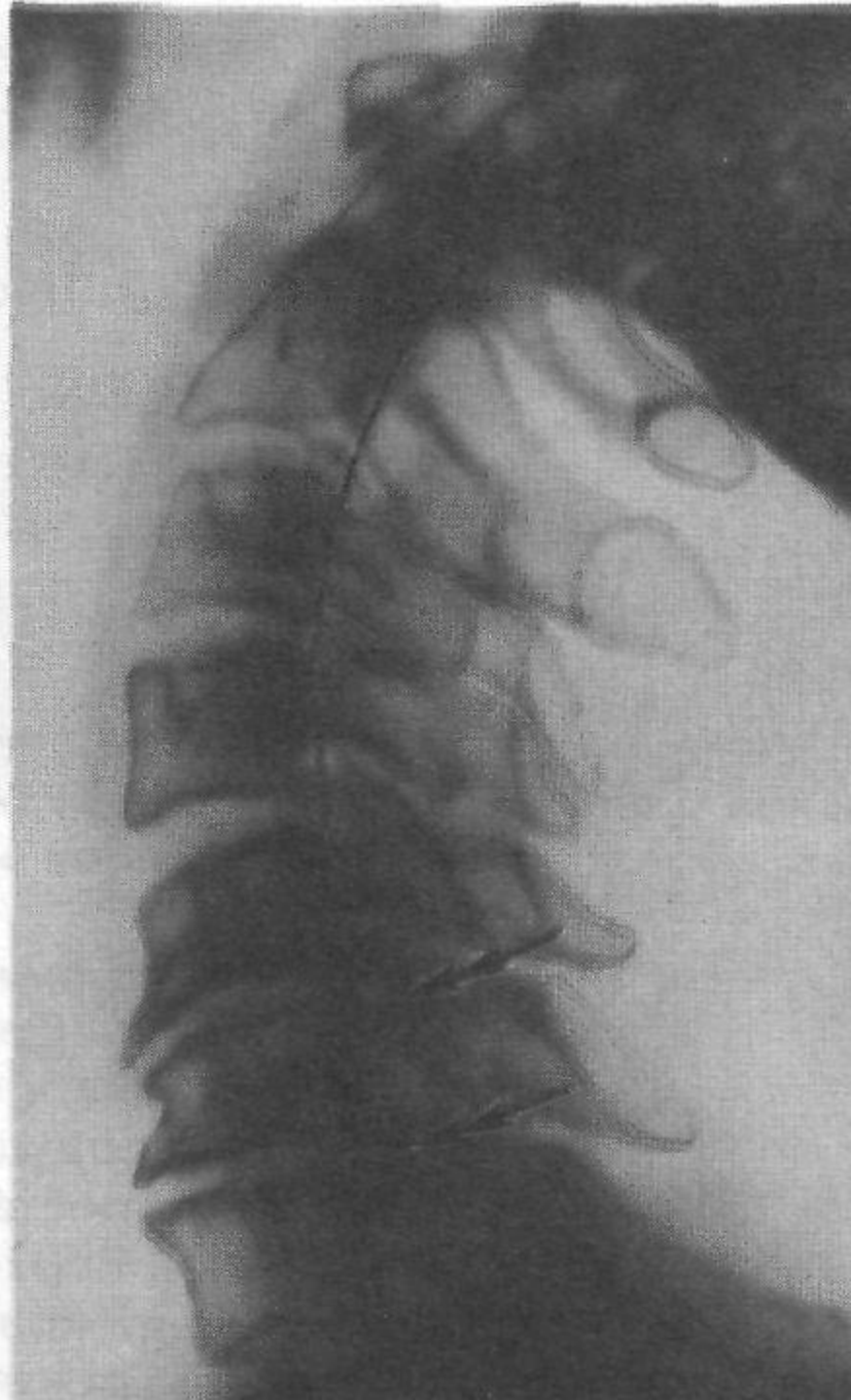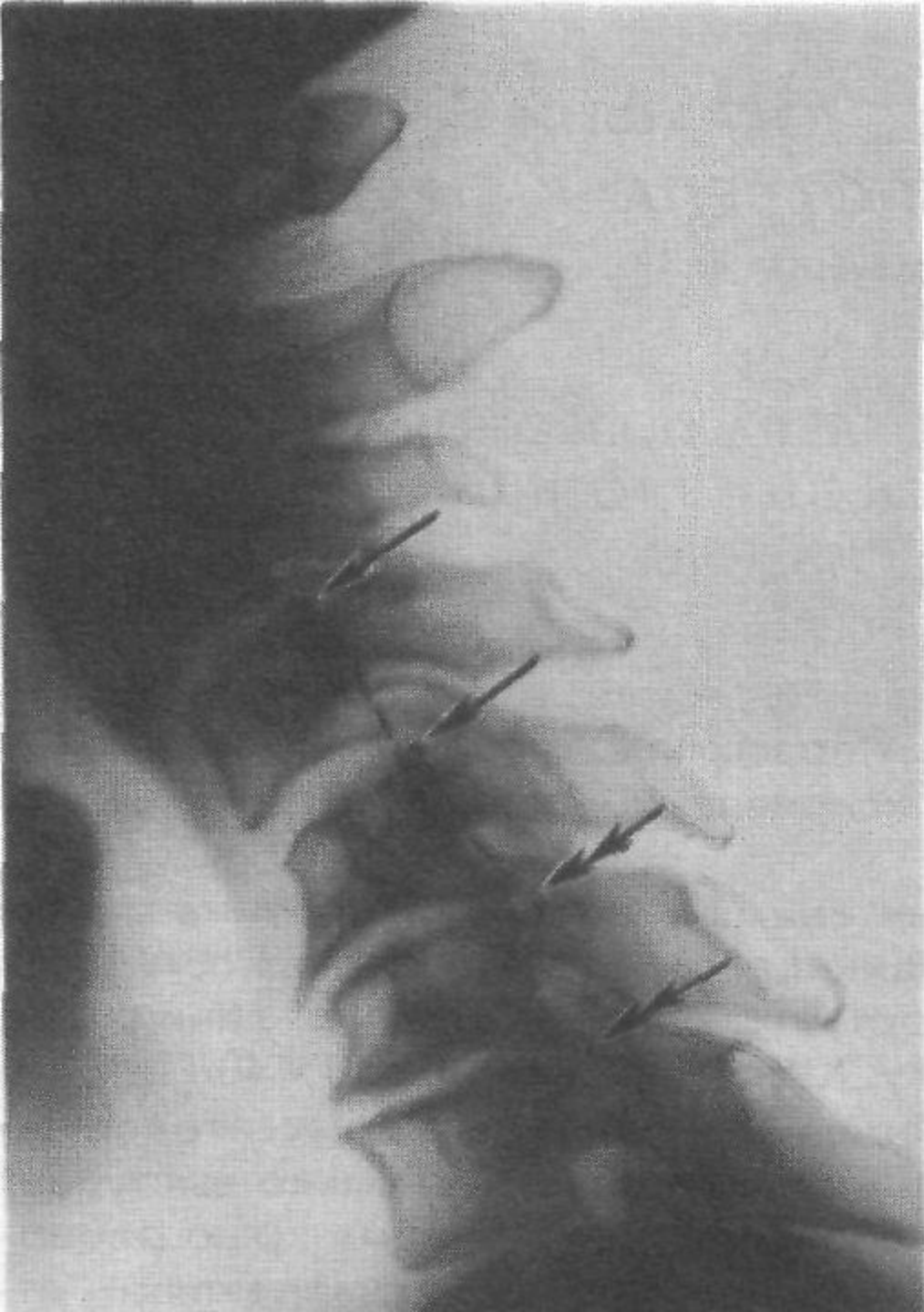
Вопрос для самоконтроля:
Оценить качество укладки С1,С2





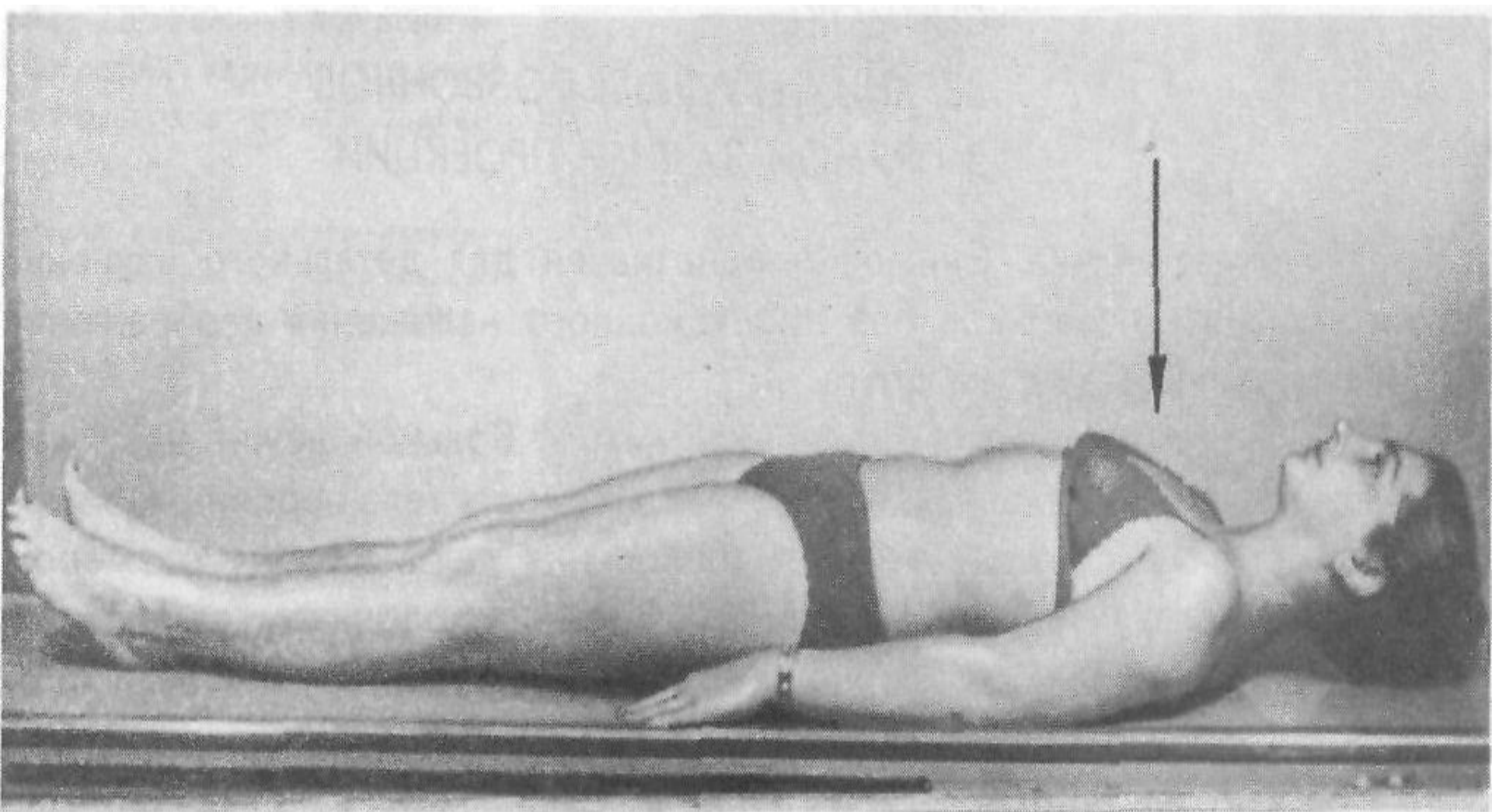


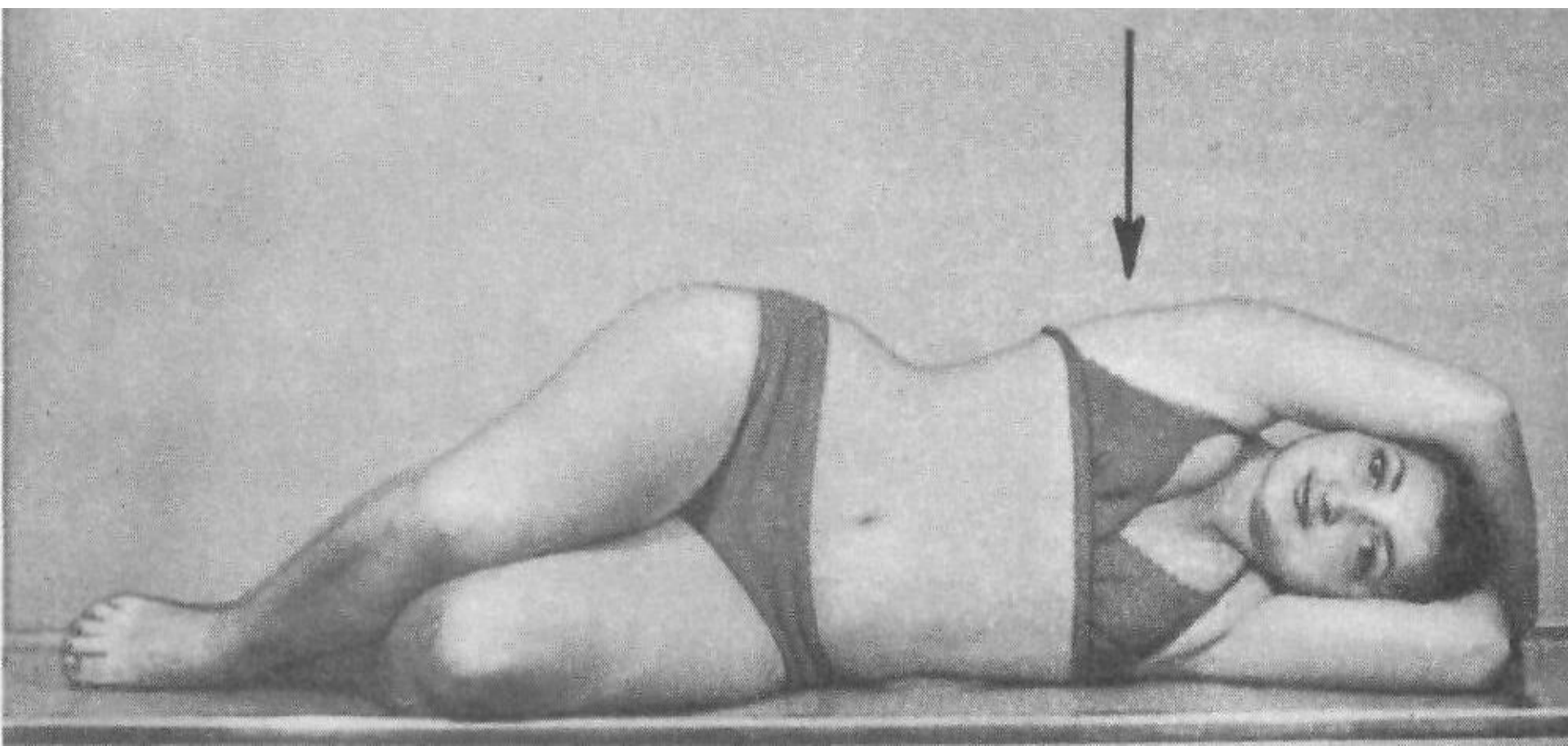


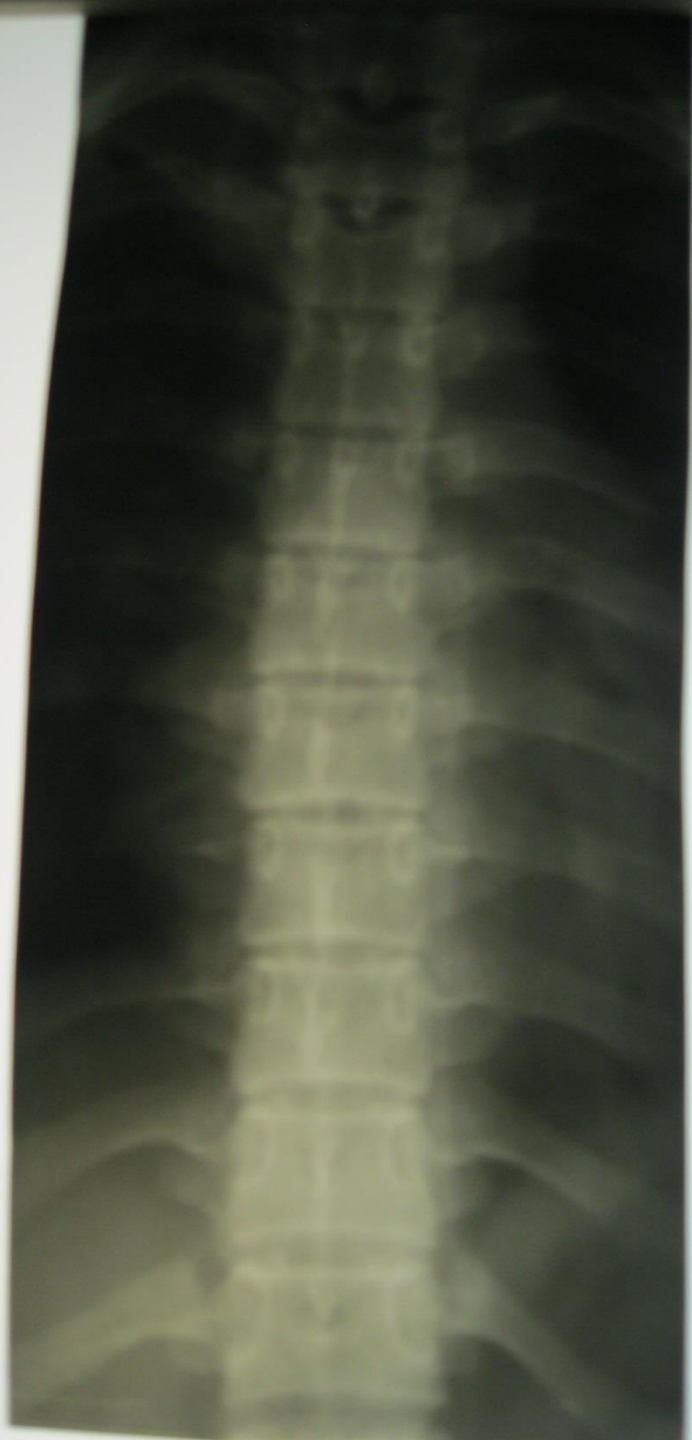

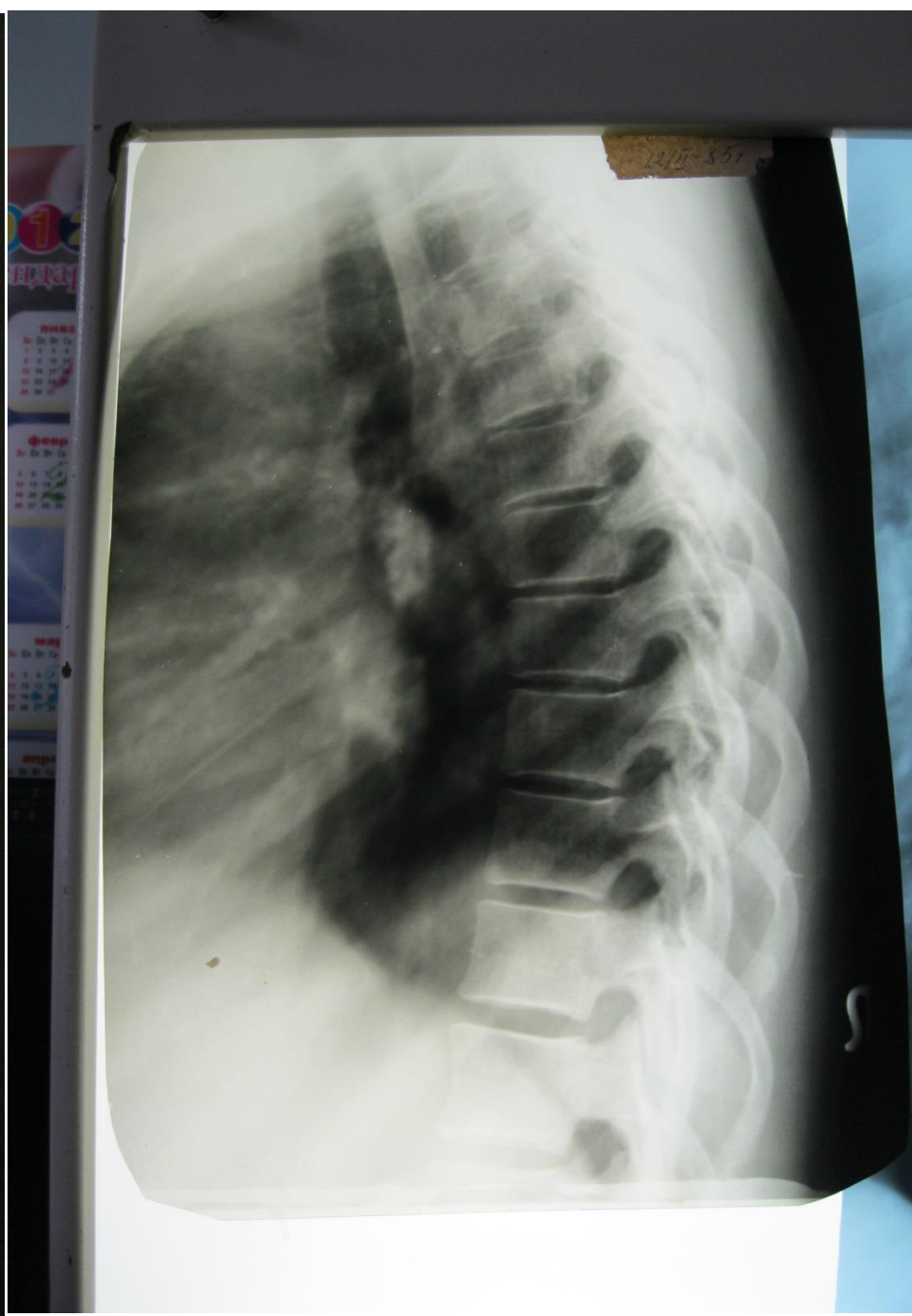
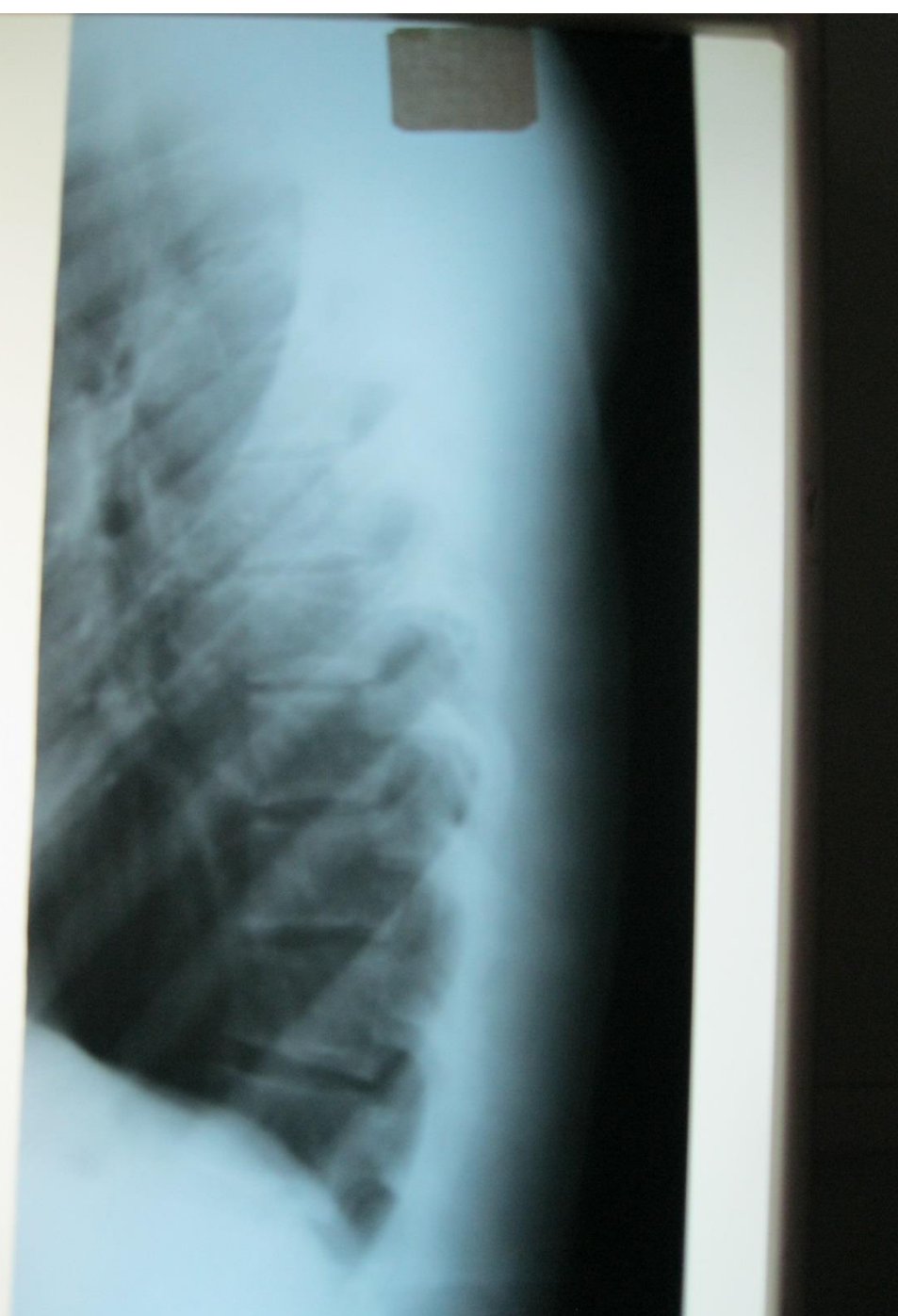Вопрос для самоконтроля:

- 1) С какой целью выполняются косые проекции шейного отдела позвоночника?
- 2) Особенности выполнения функциональных снимков шейного отдела позвоночника?

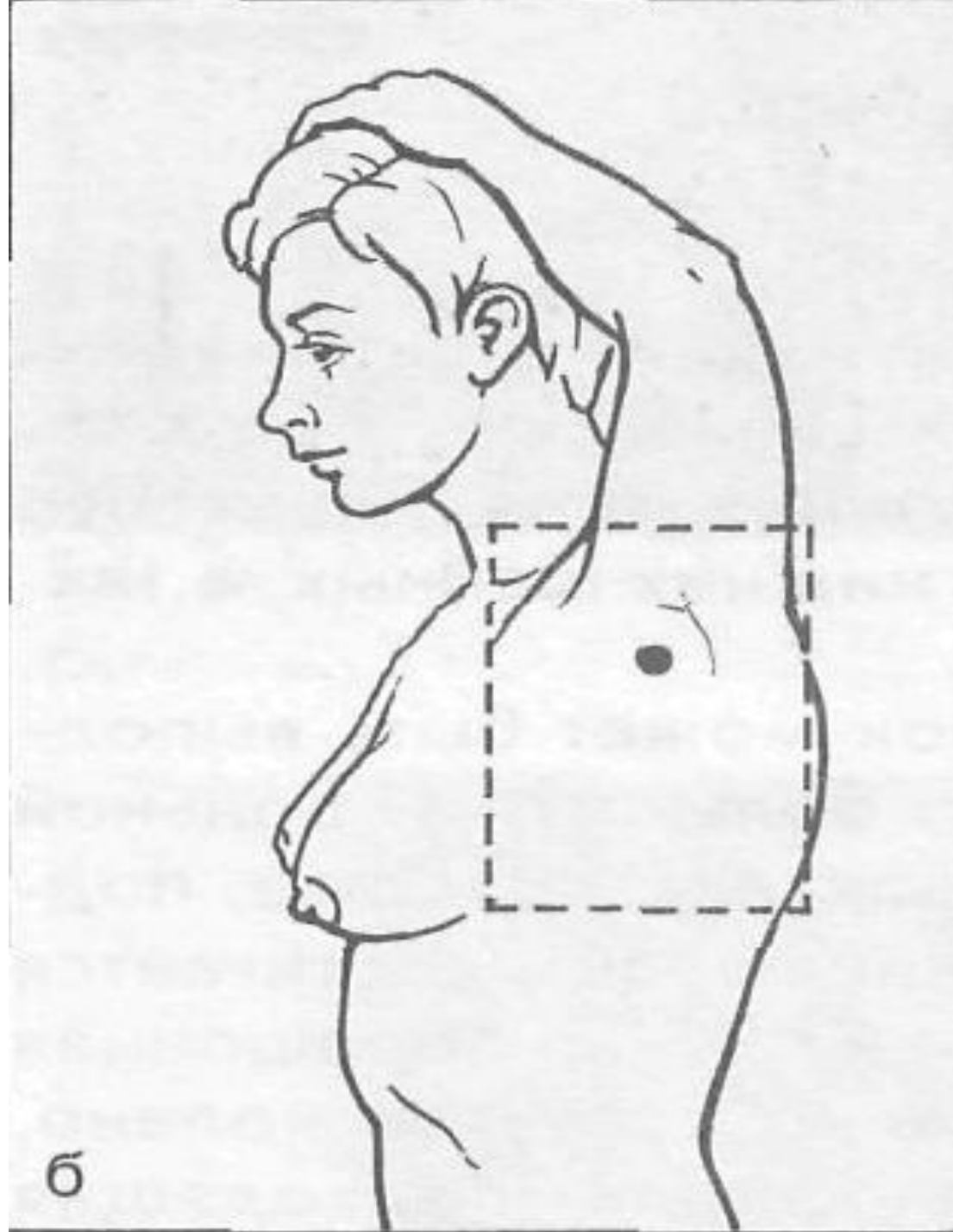


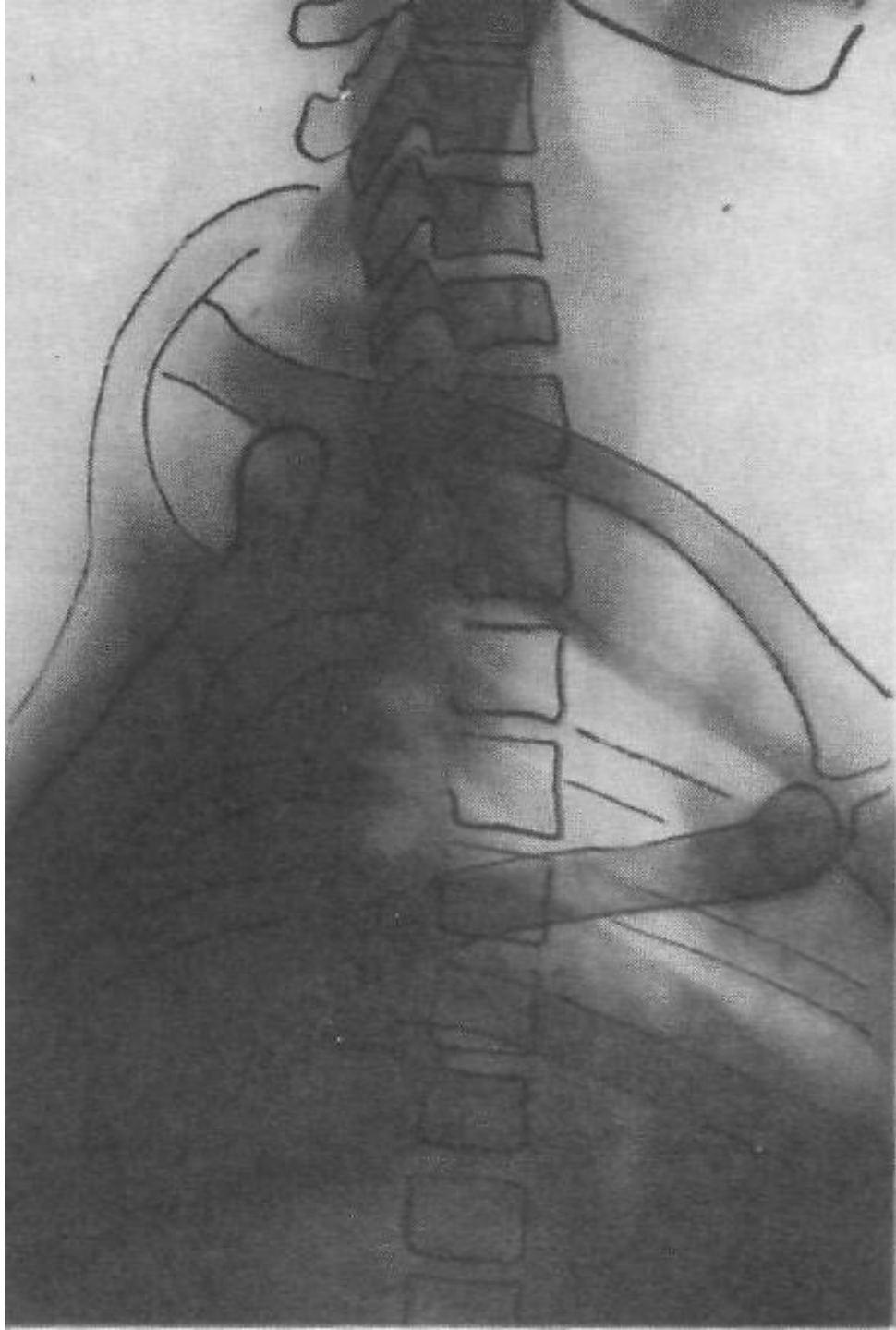


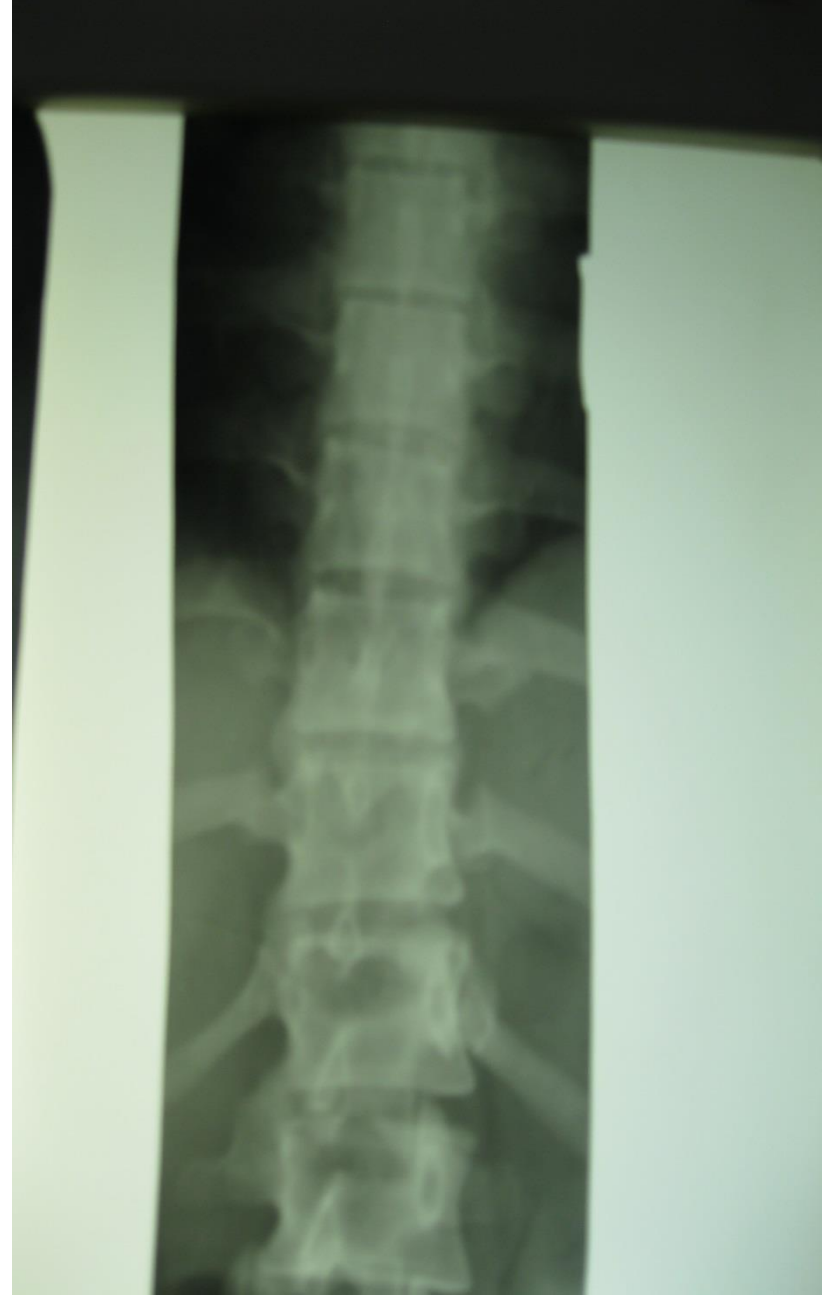
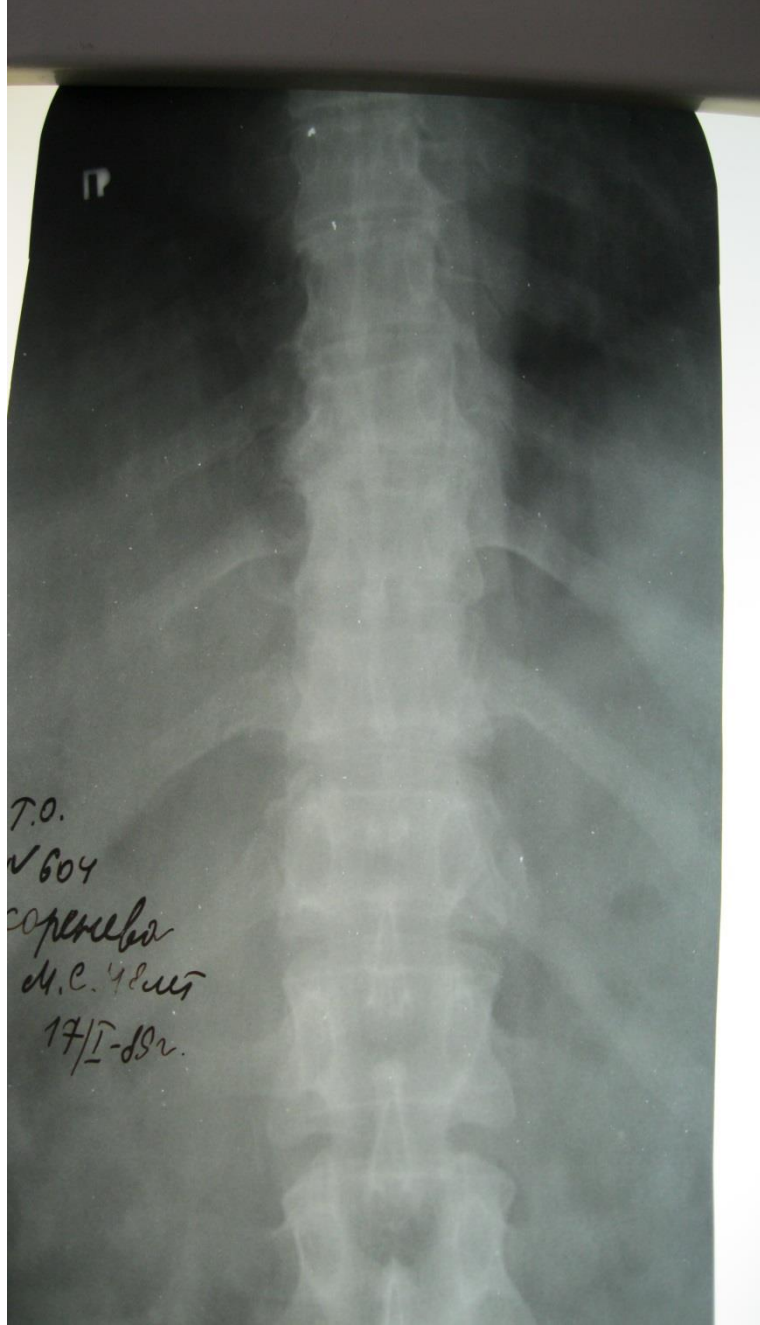


**Снимок верхнегрудных
позвонков в боковой
проекции**

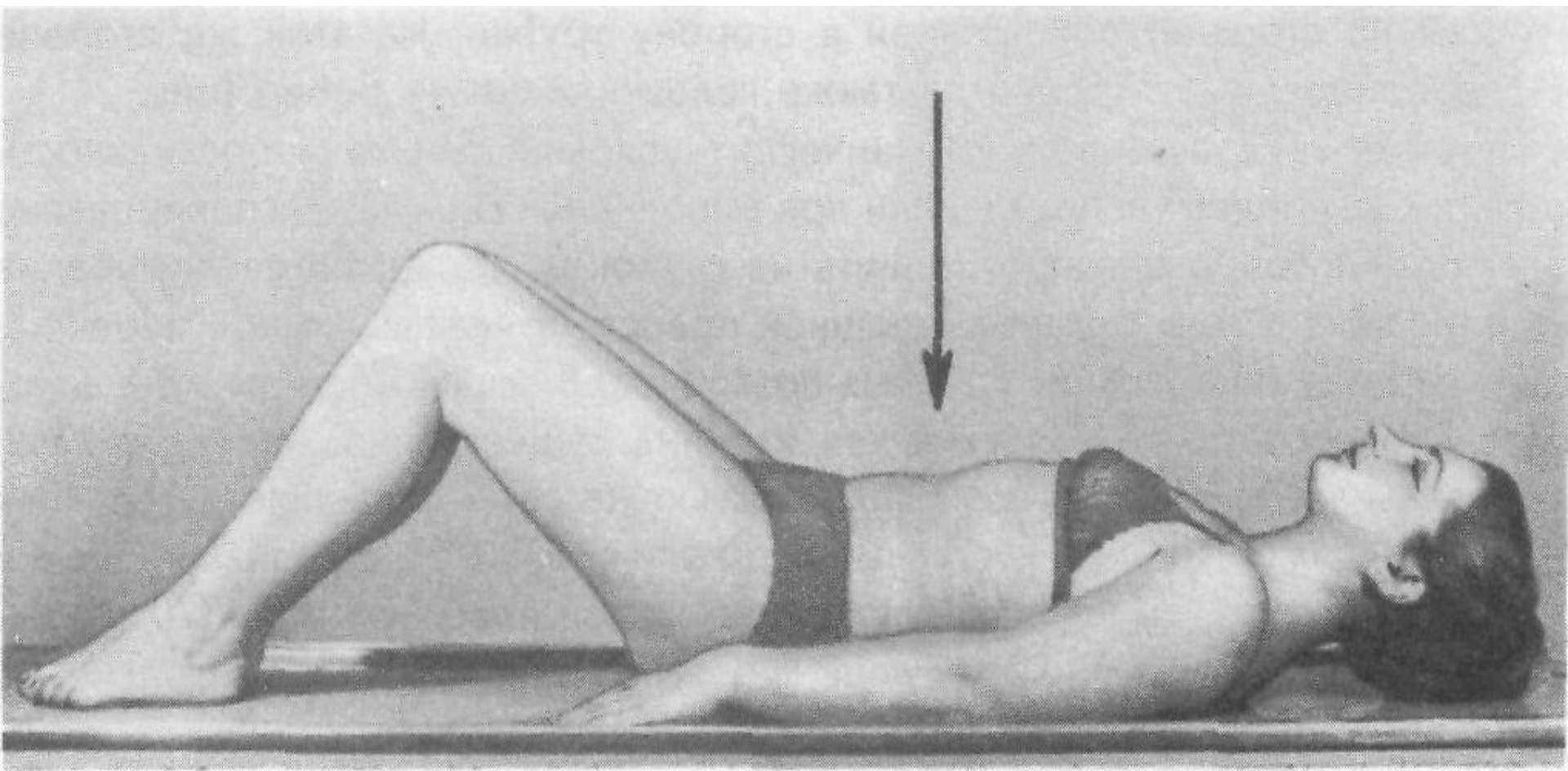


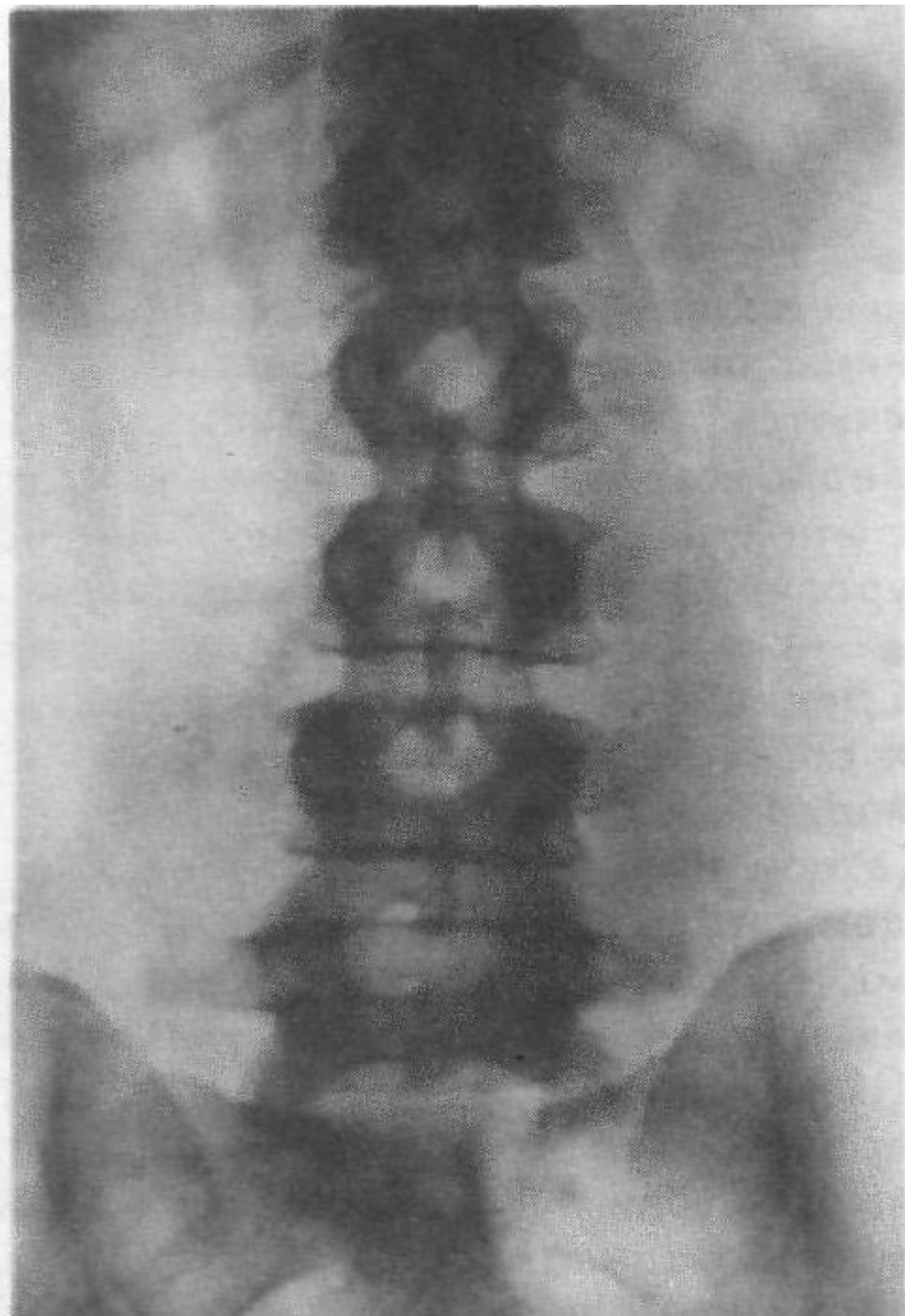




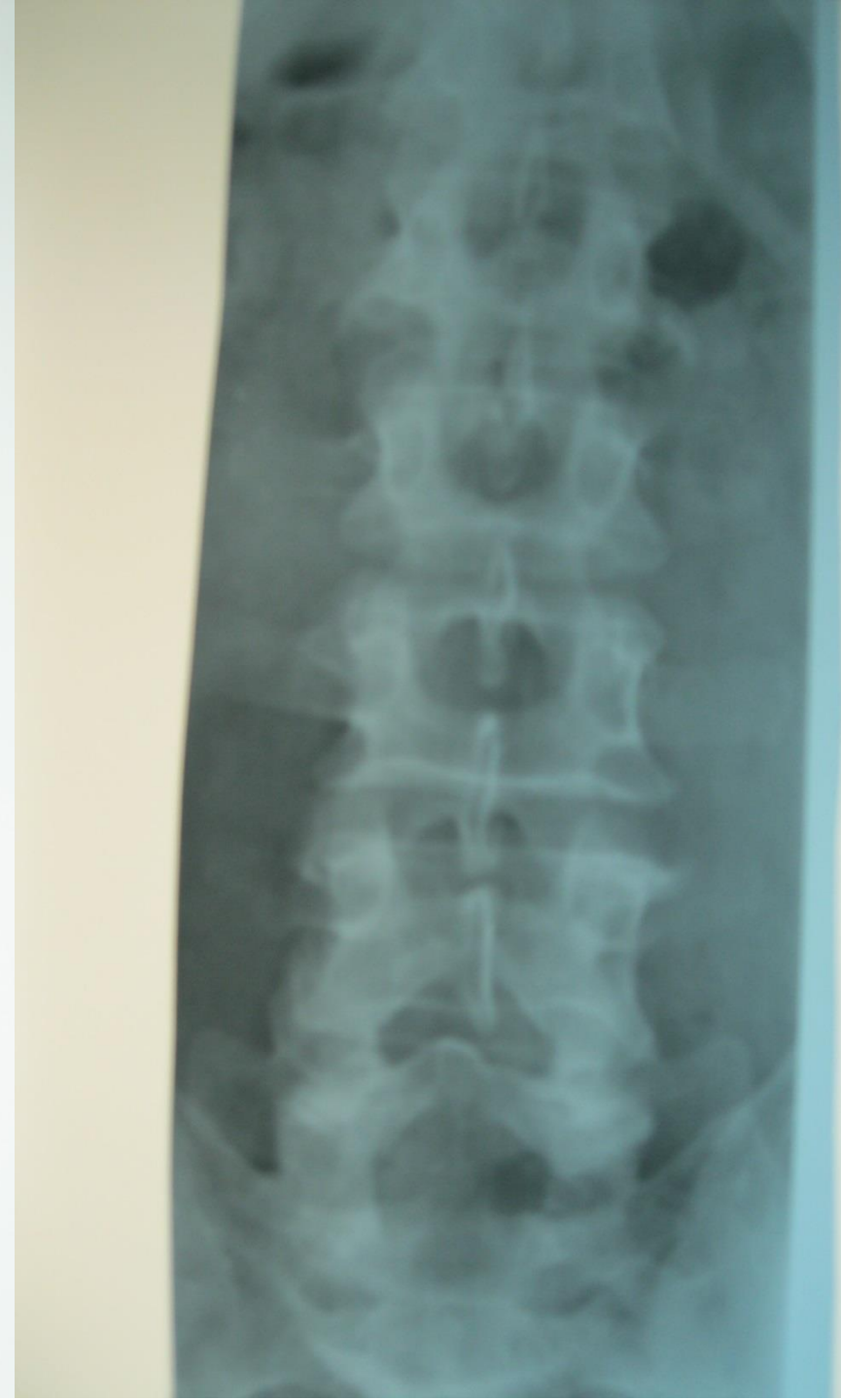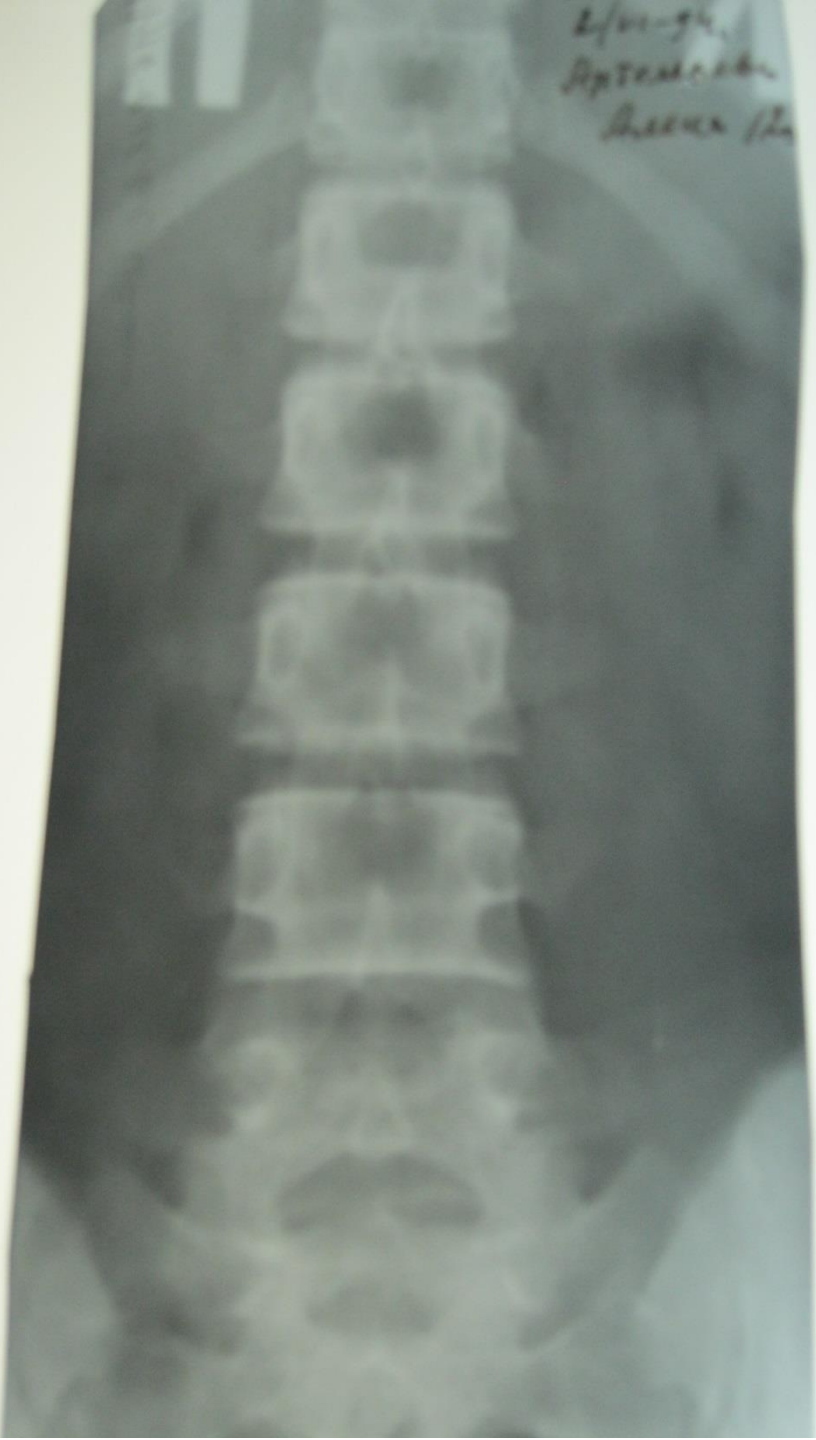Вопрос для самоконтроля:

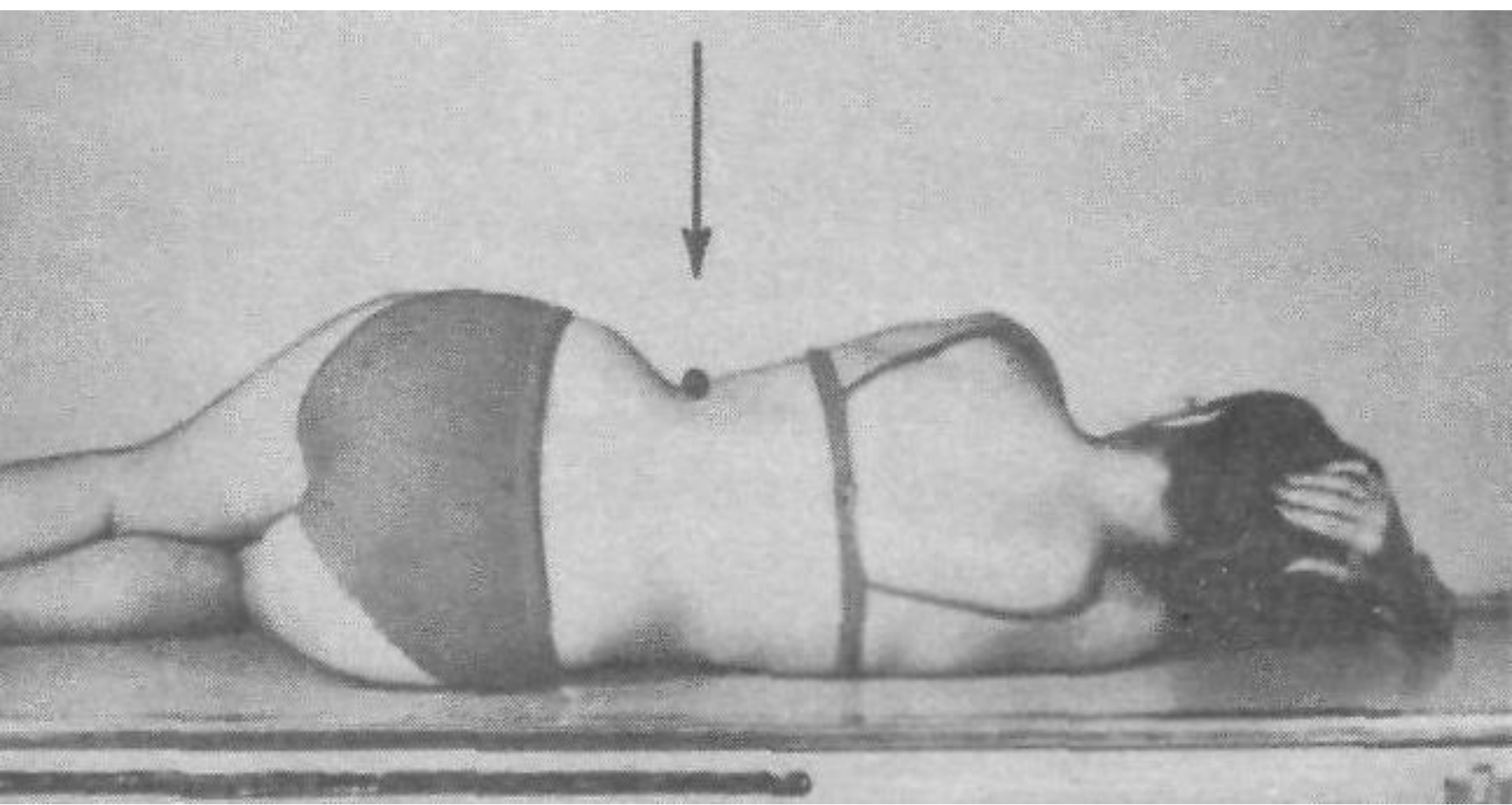
При выполнении каких условий грудные позвонки в боковой проекции не перекрываются другими органами и системами?

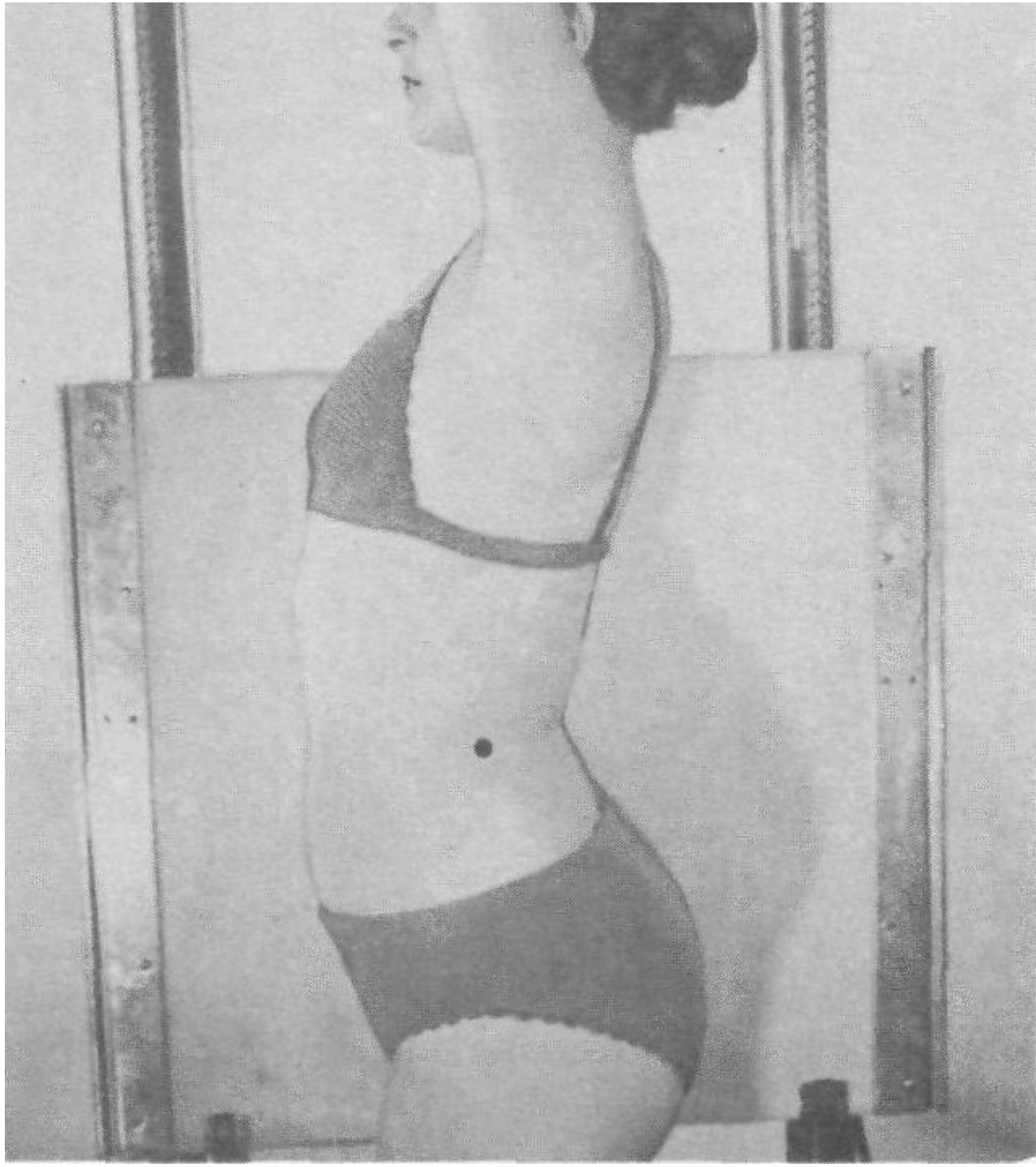


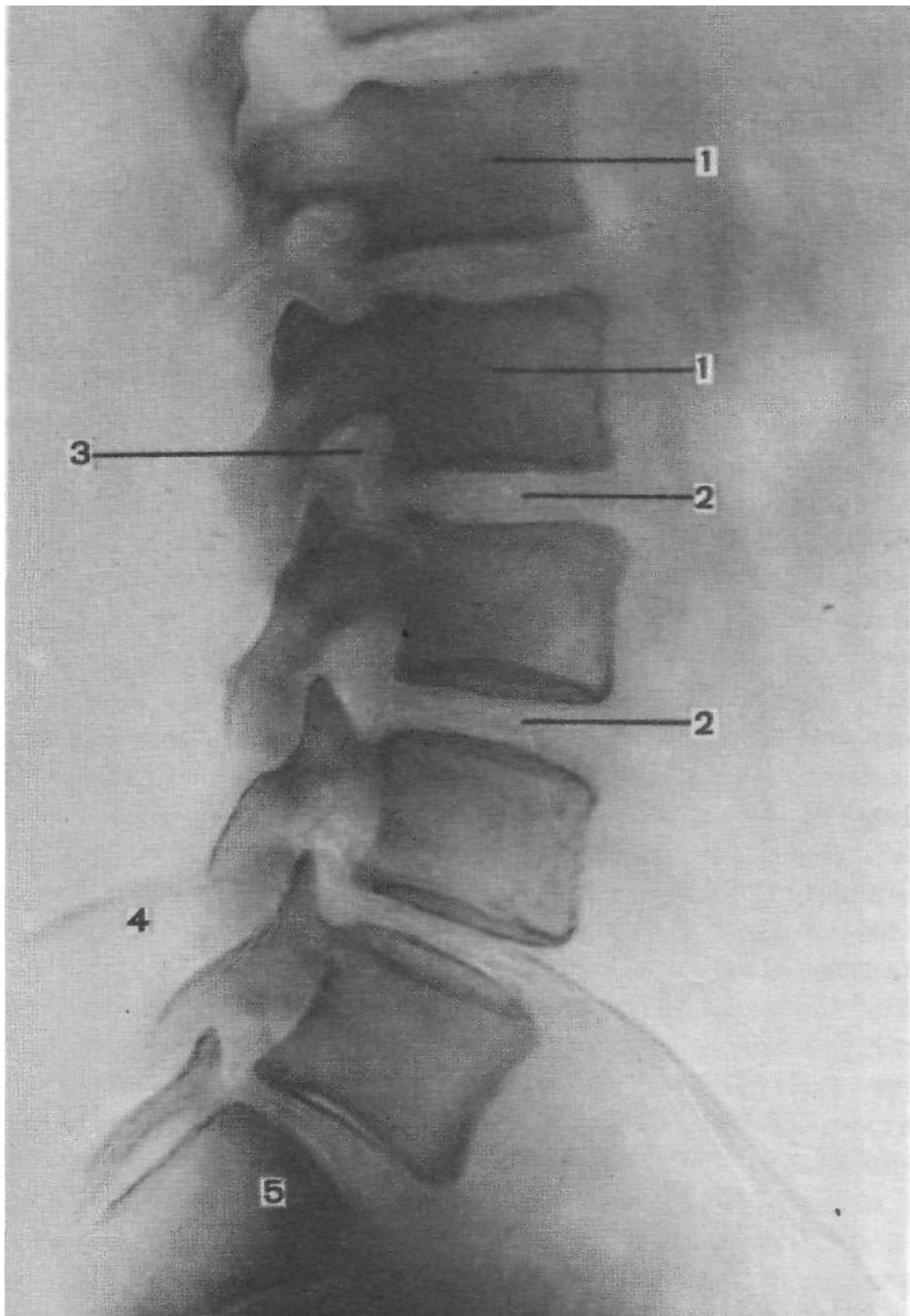


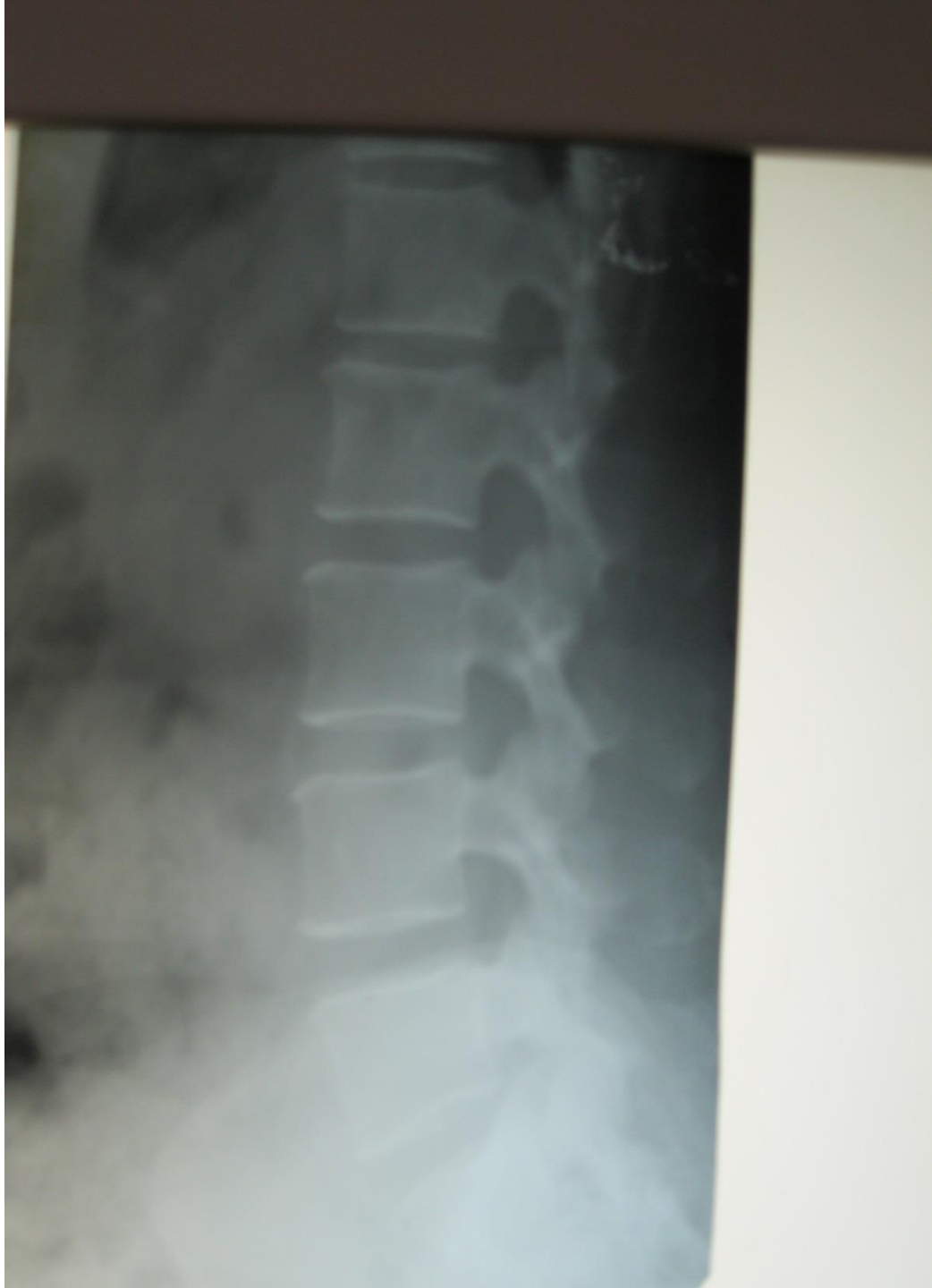L4-5
Ap Tomo
Series 12

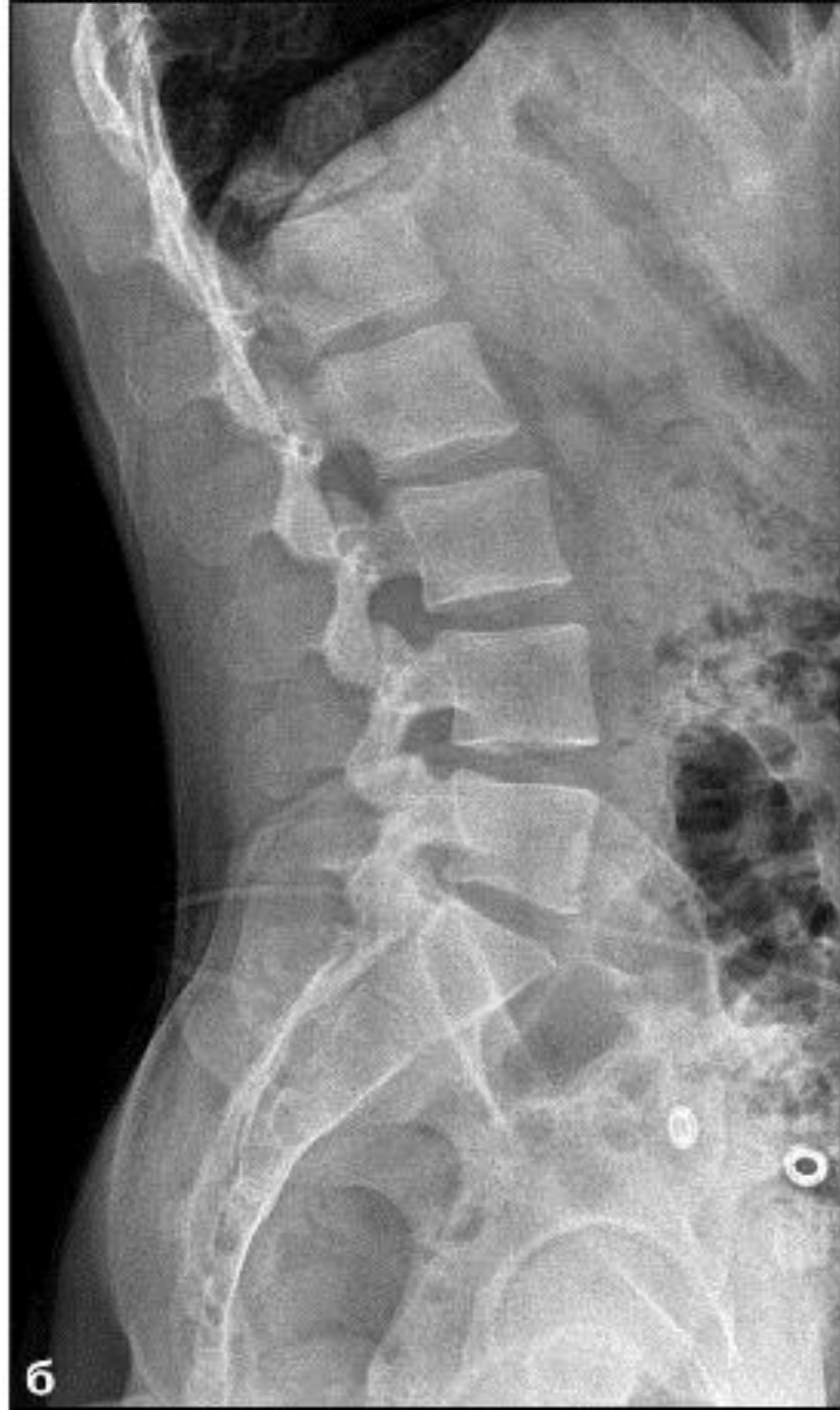
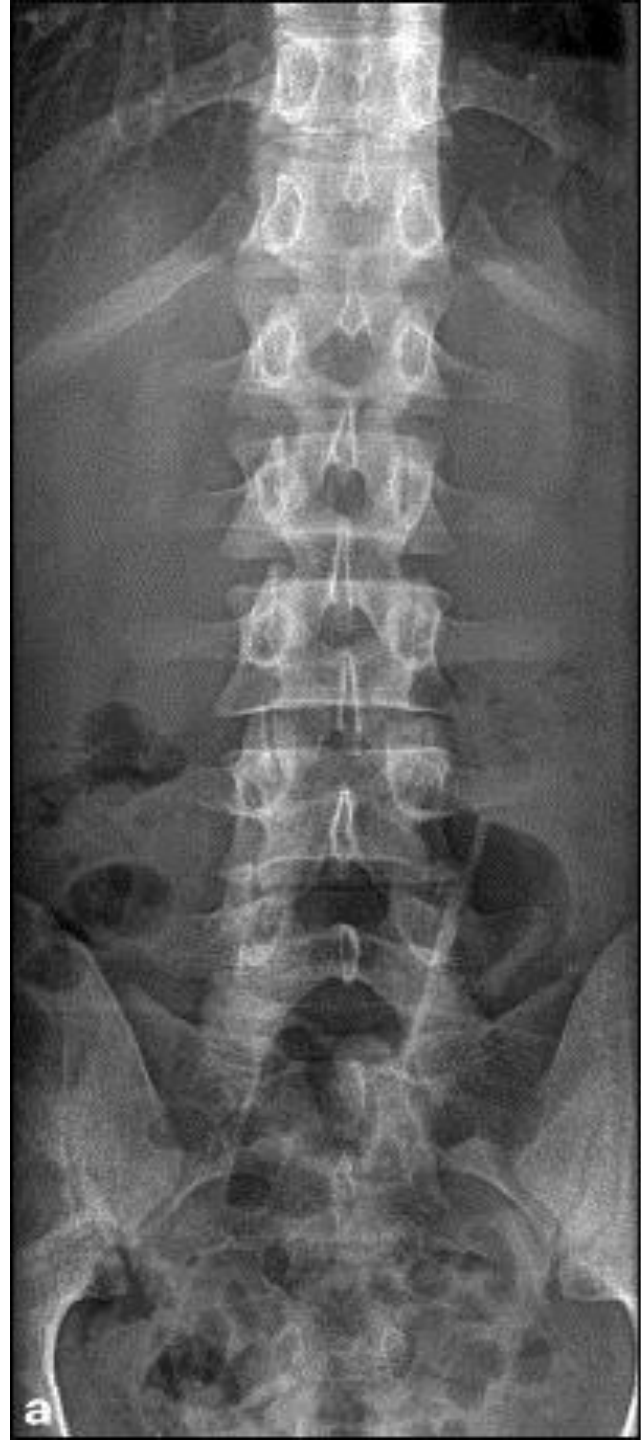
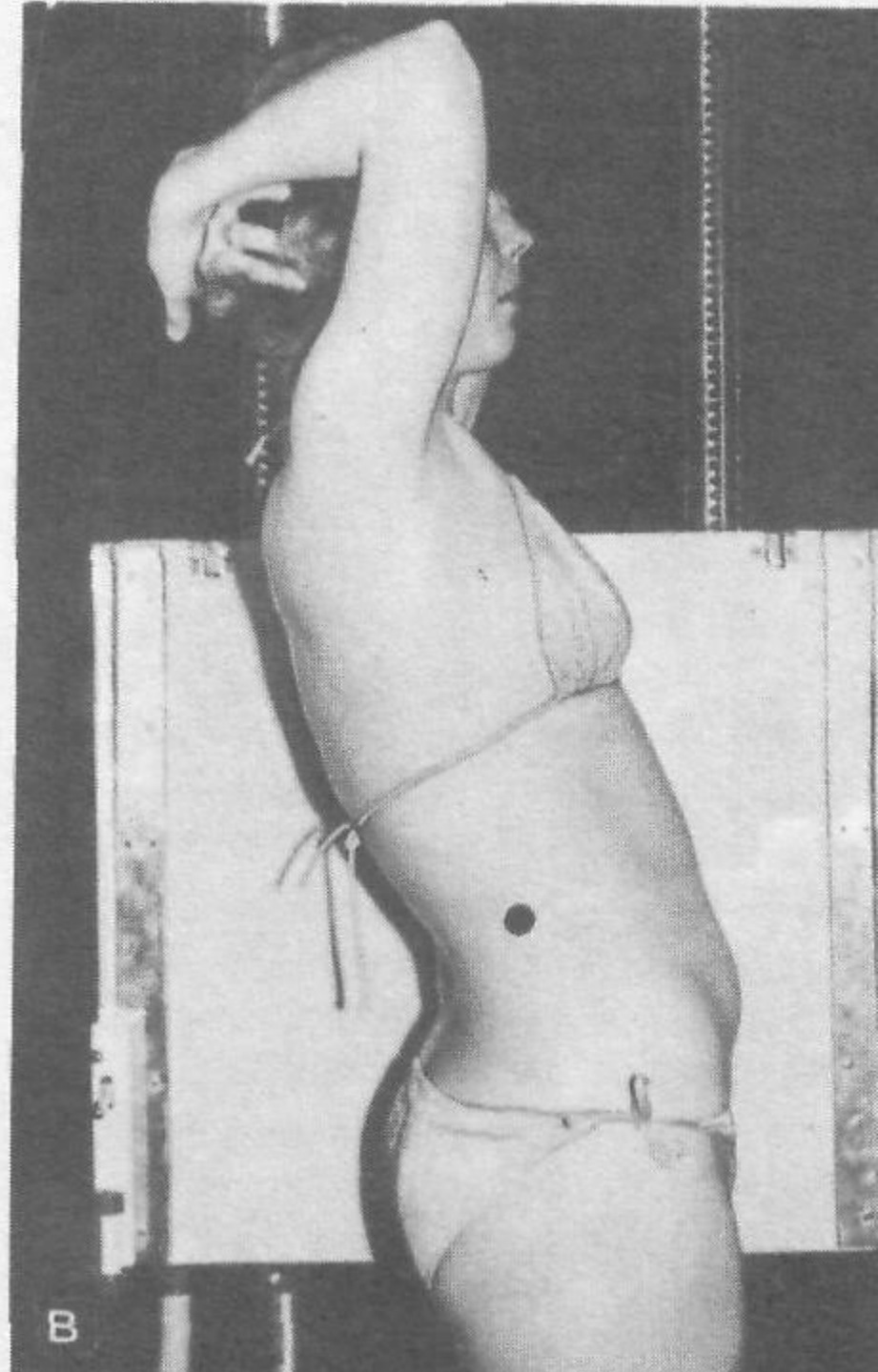
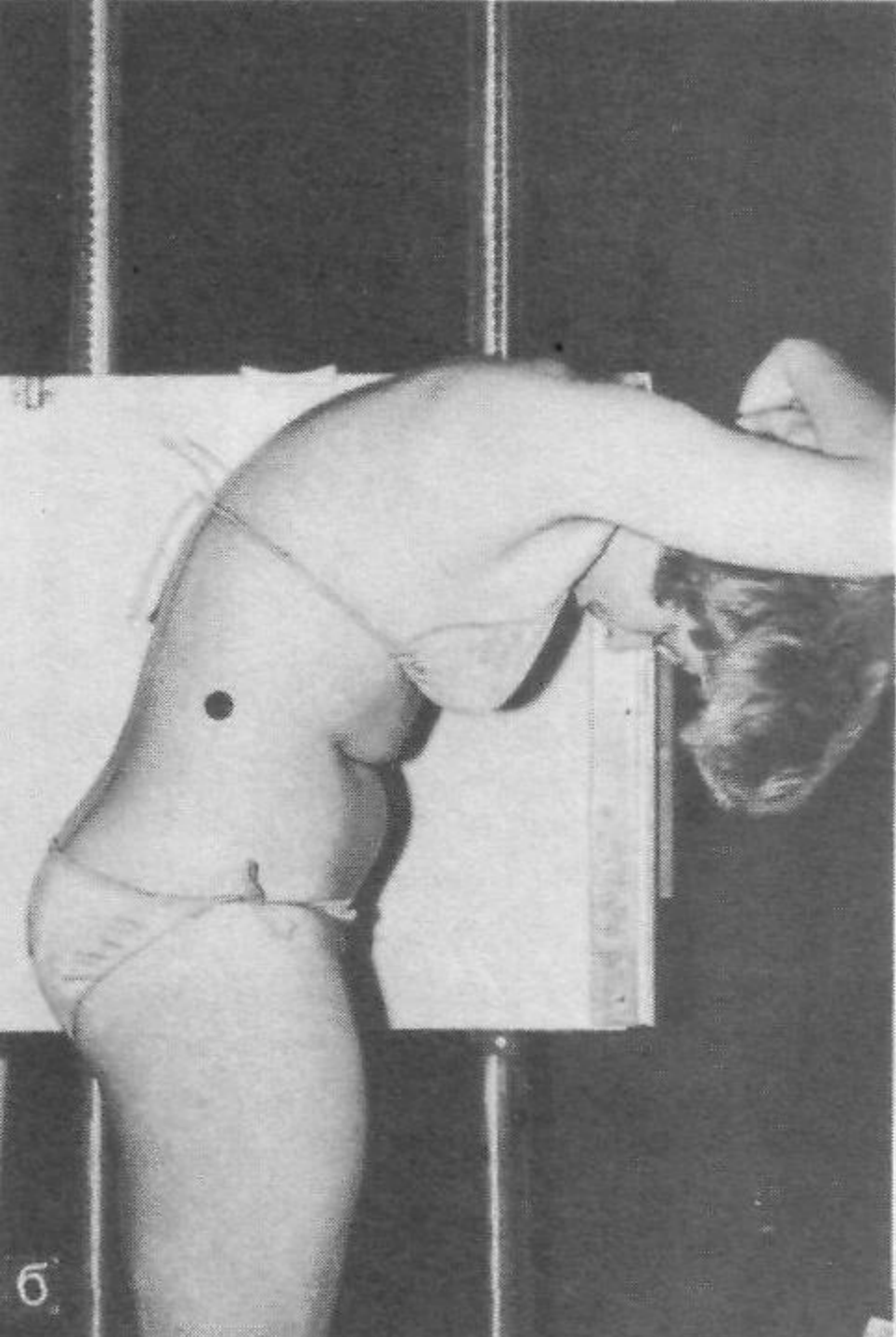


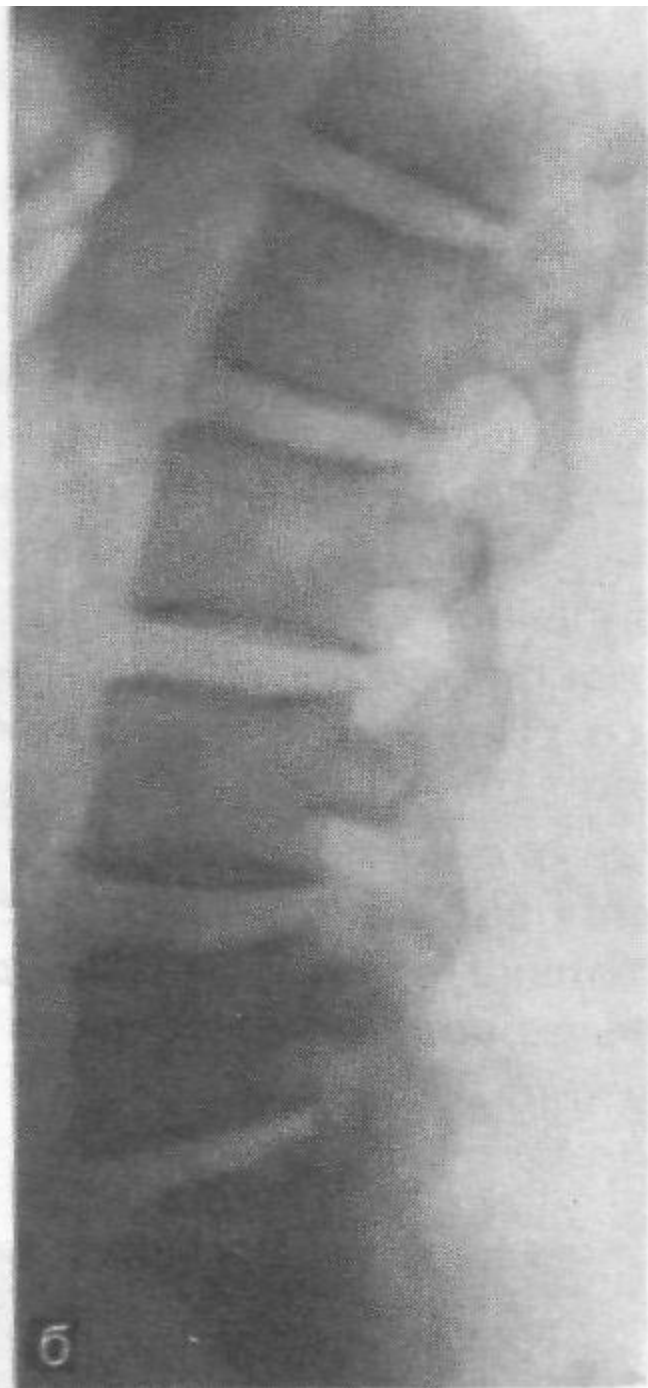
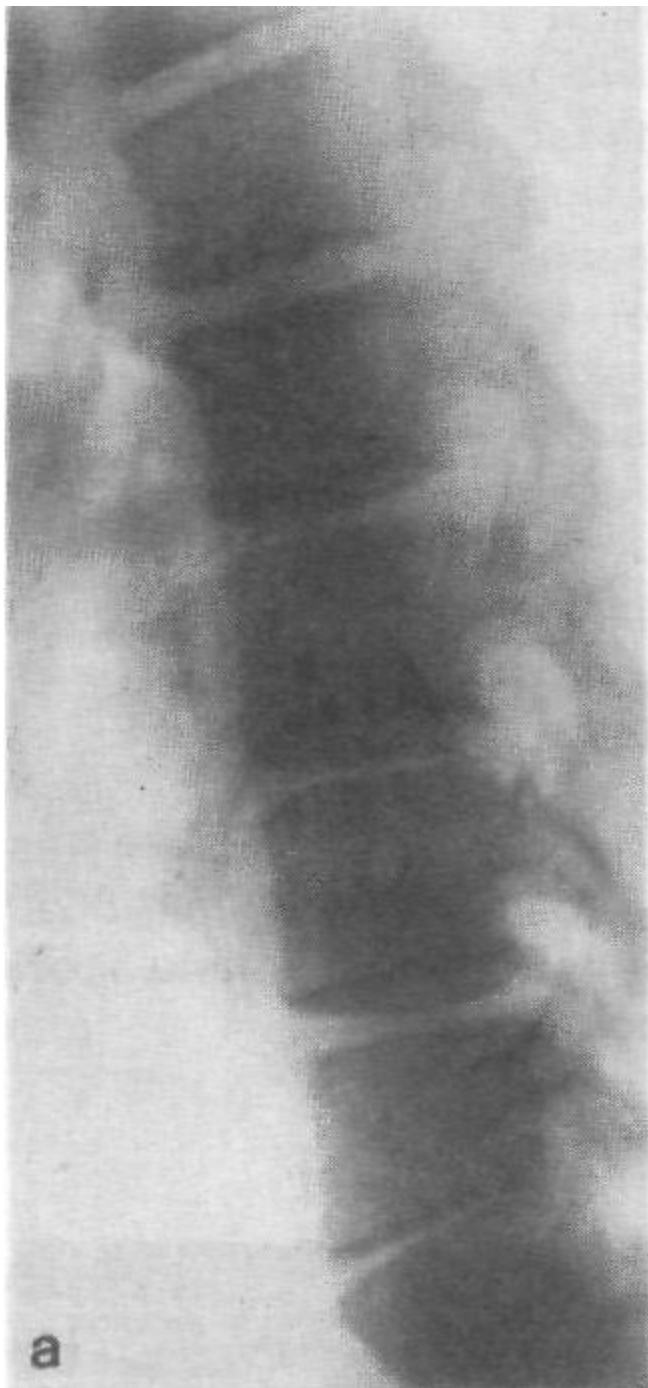






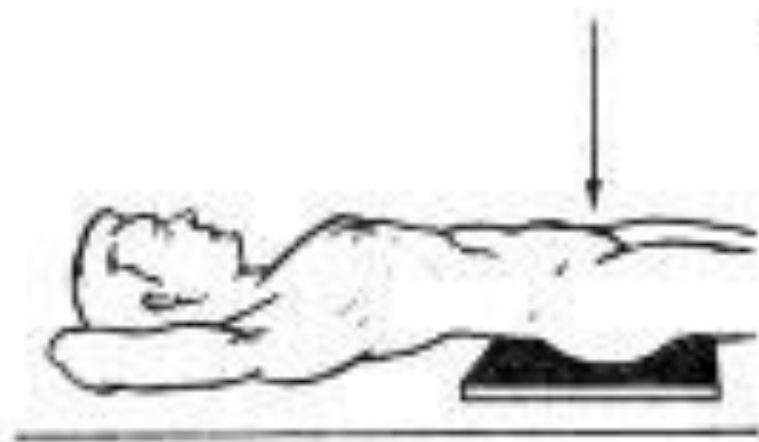




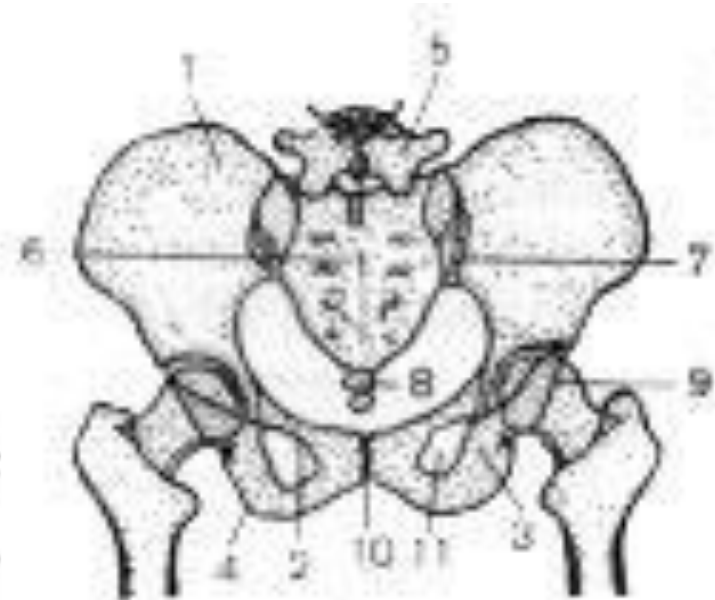


Вопрос для самоконтроля:

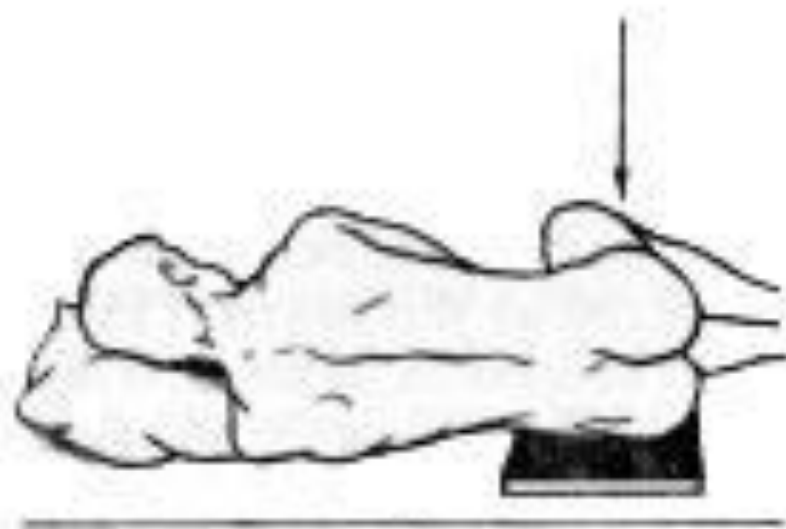
Какая предварительная подготовка требуется при выполнении снимков поясничного отдела позвоночника?



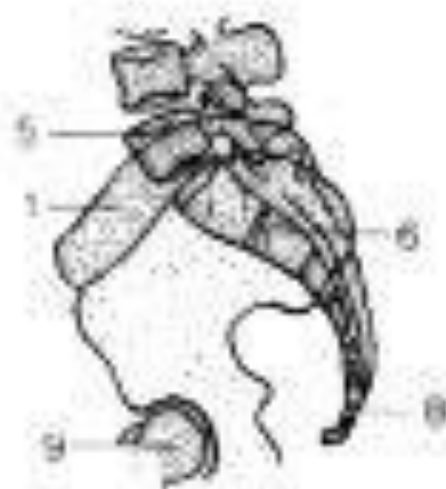
1



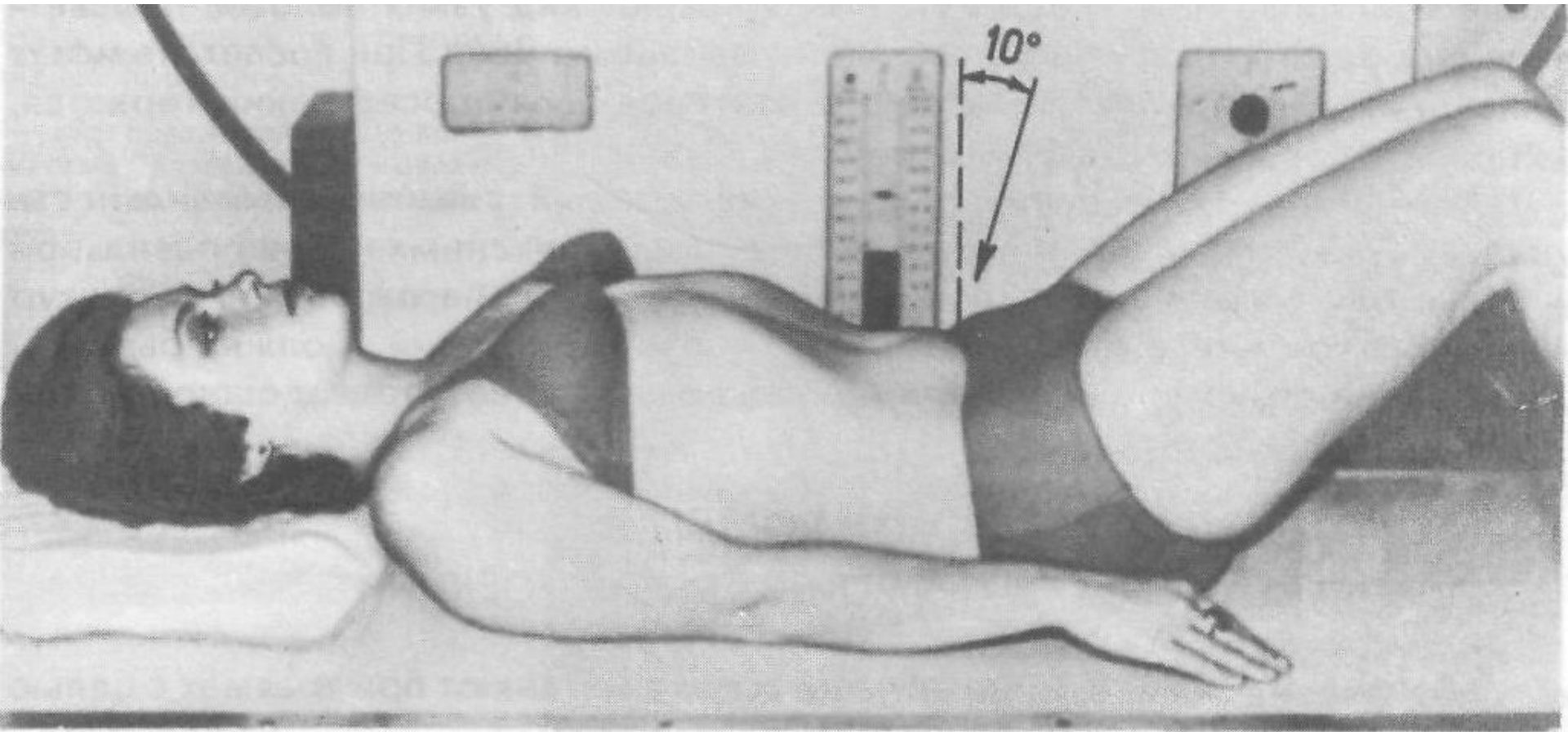
1a

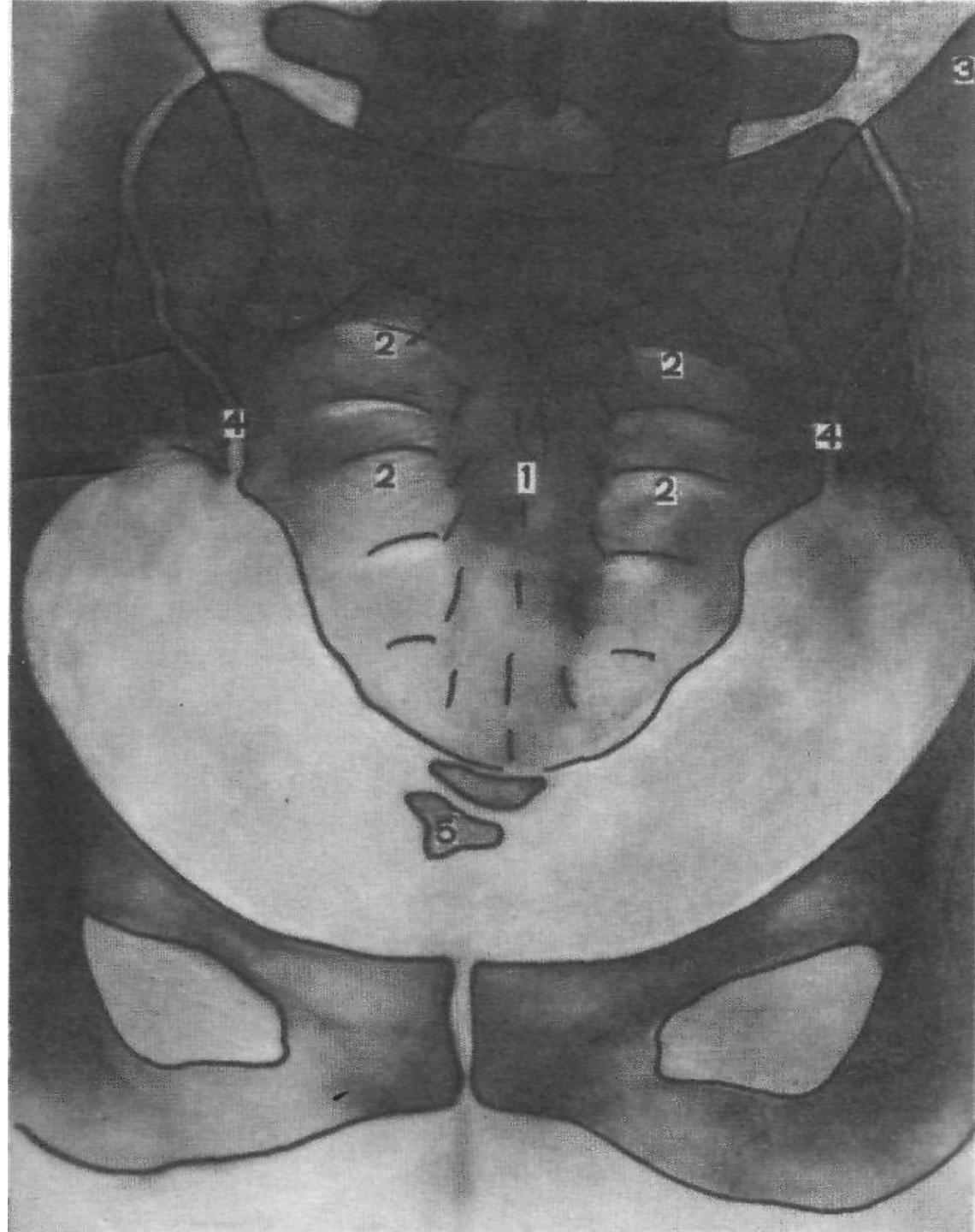



2



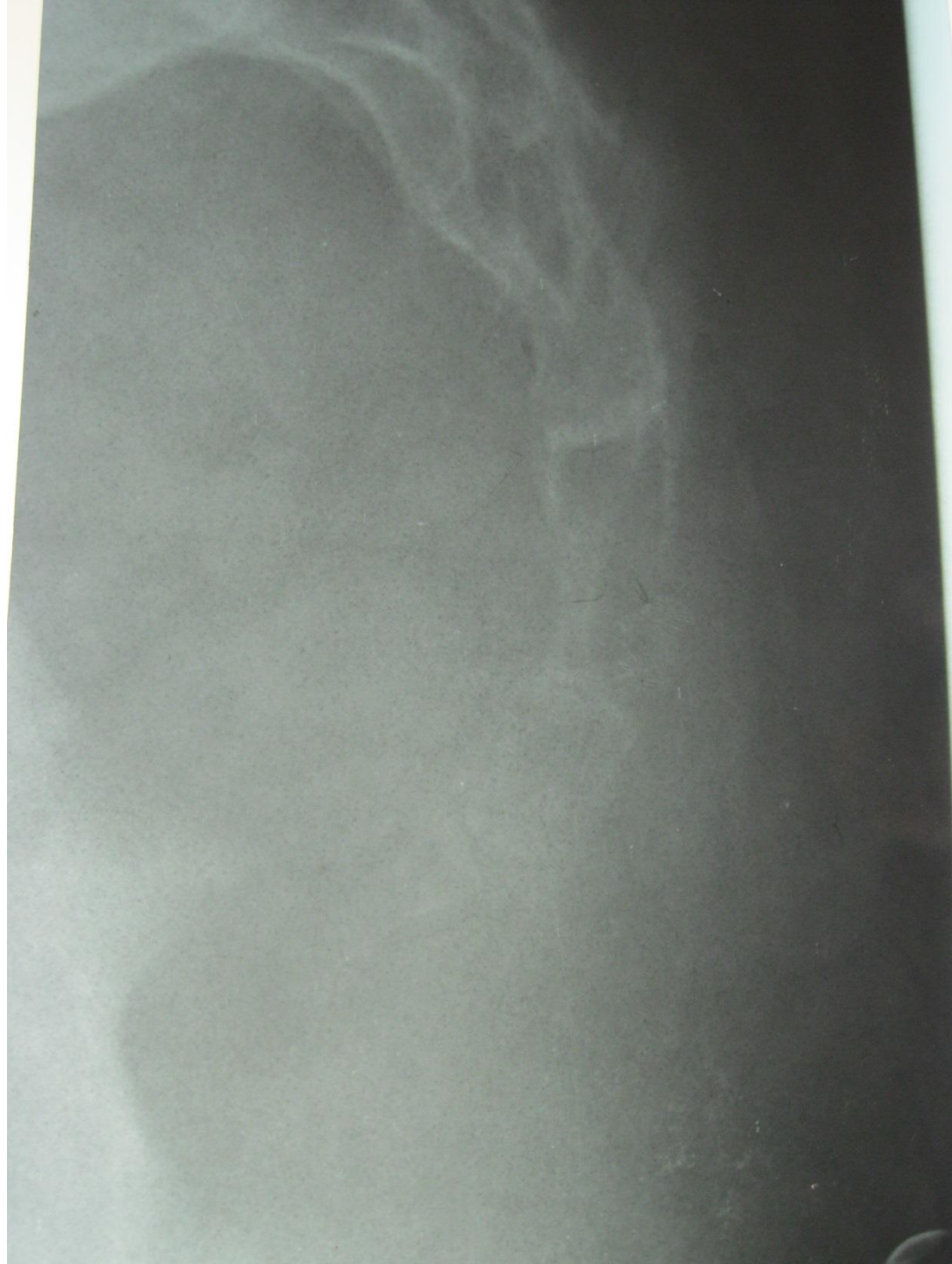2a





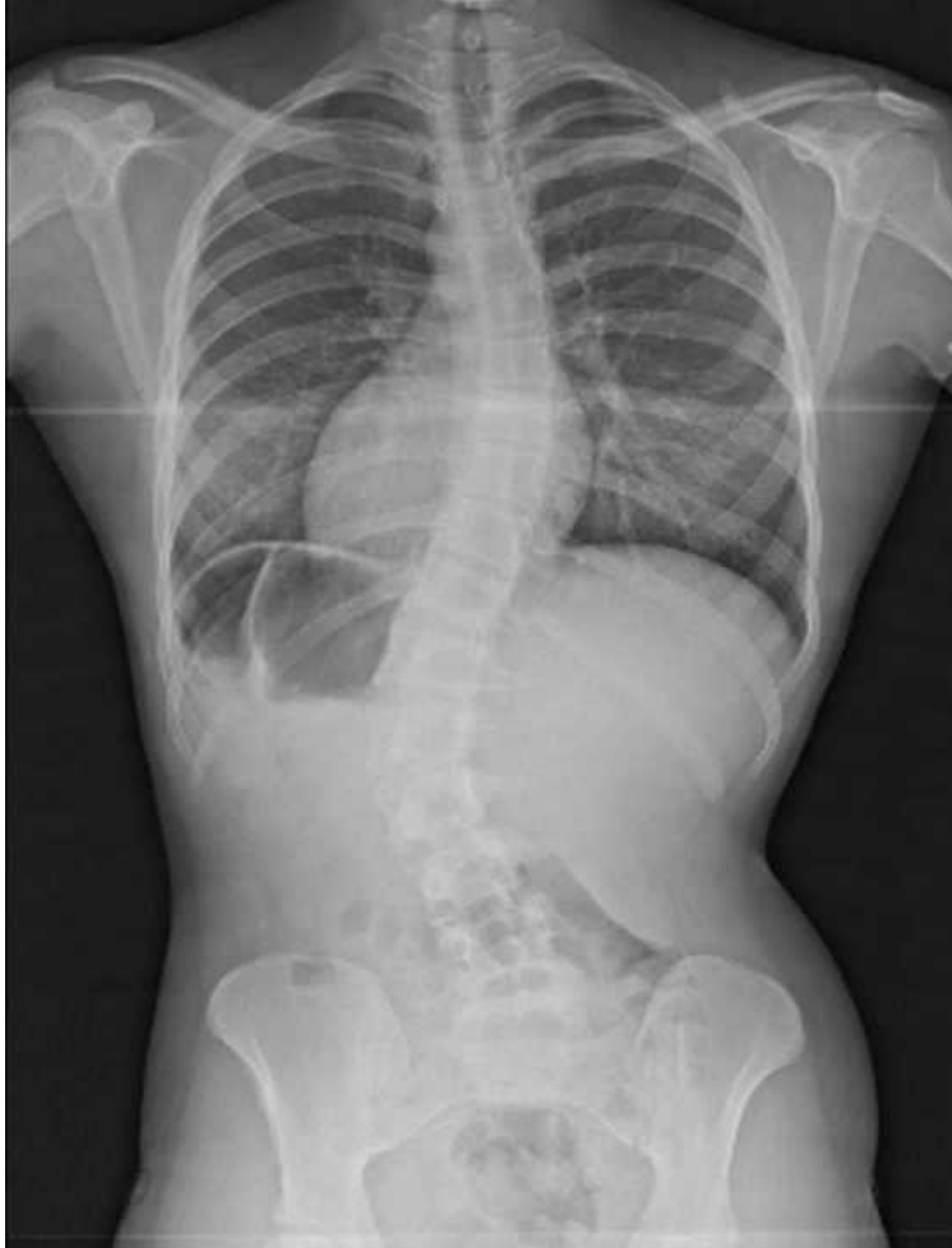

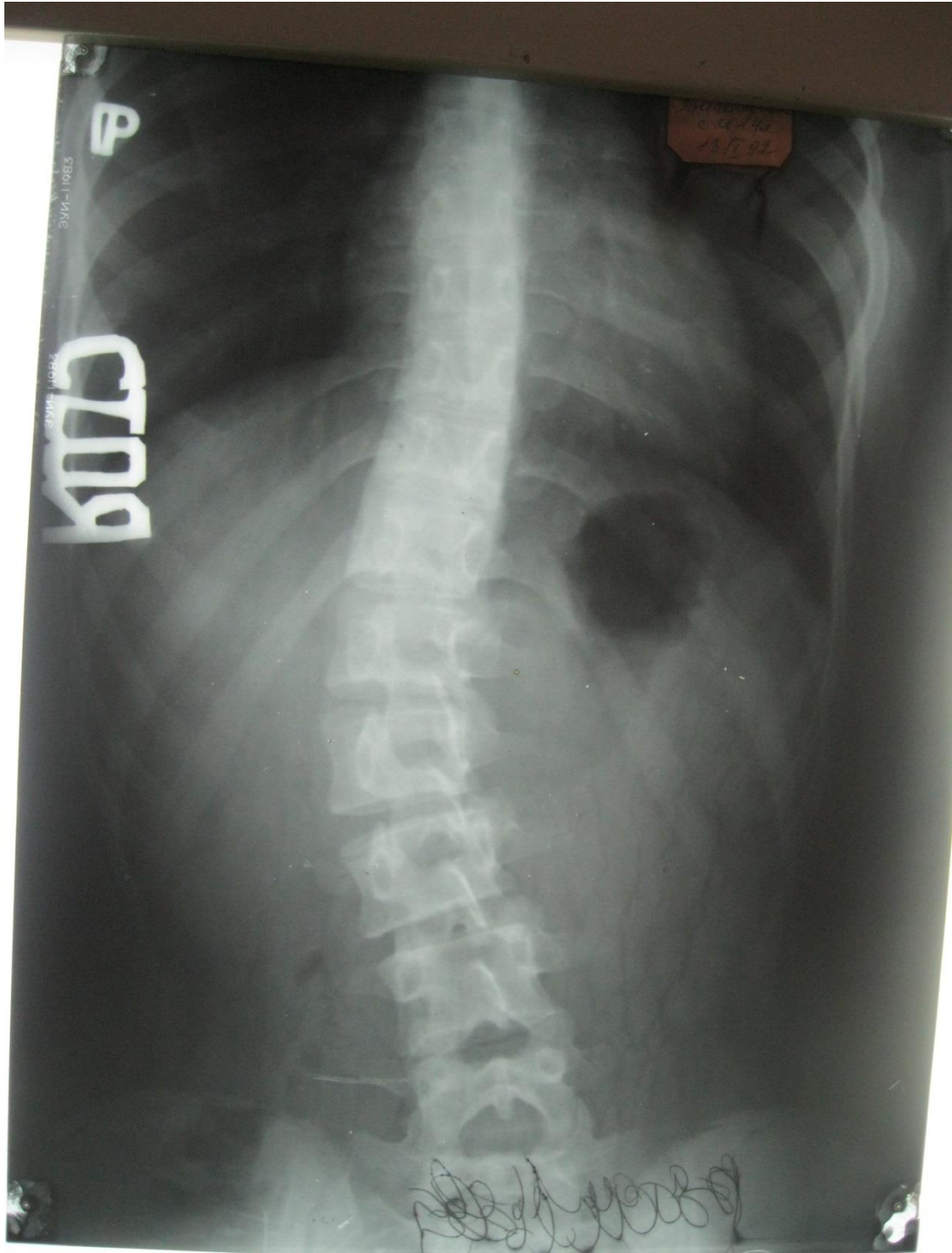Буцера
Апрі ел 12н
241; - 07



Вопрос для самоконтроля:

Какая предварительная подготовка требуется при выполнении снимков крестца, снимков копчика?





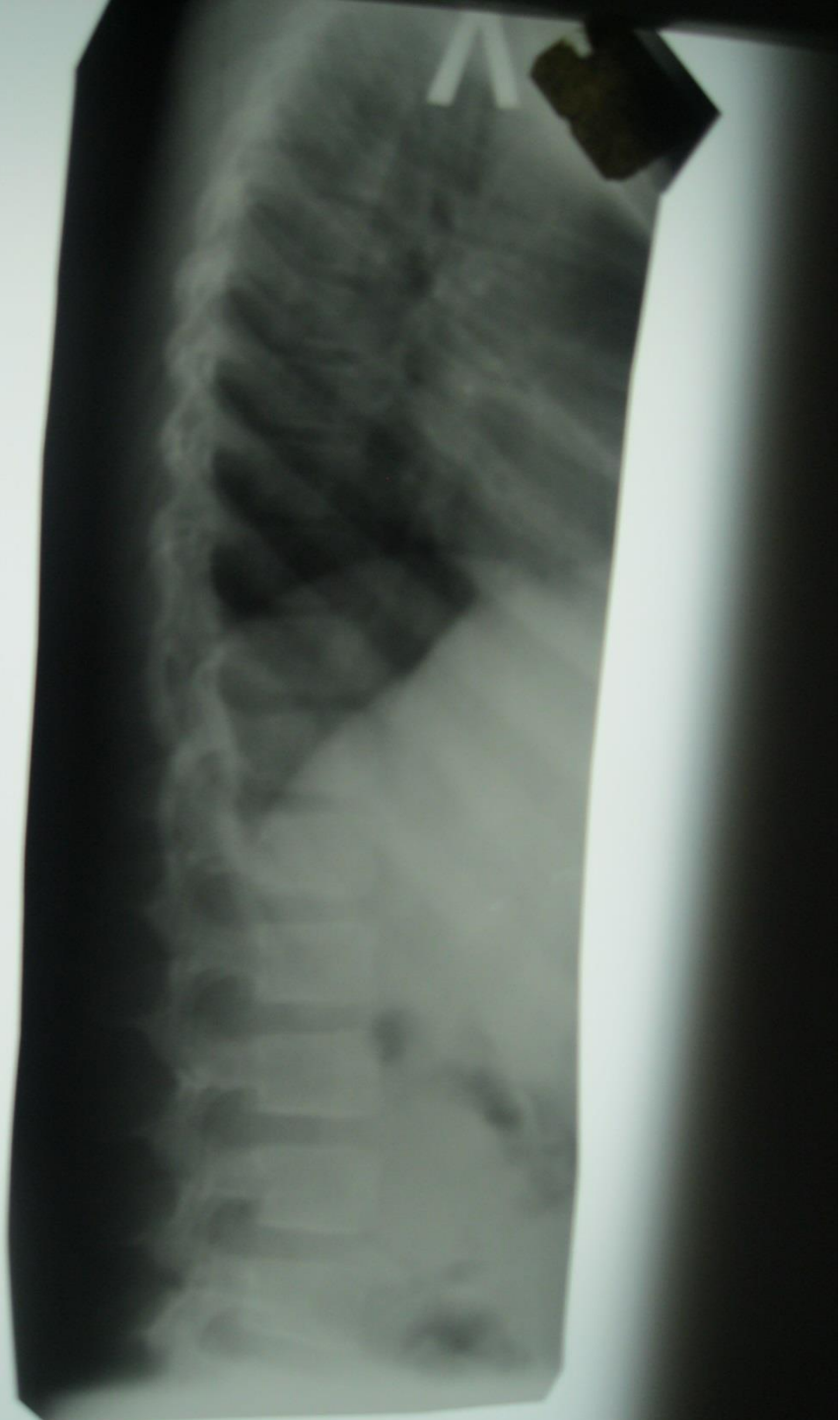
© 1983
KODAK

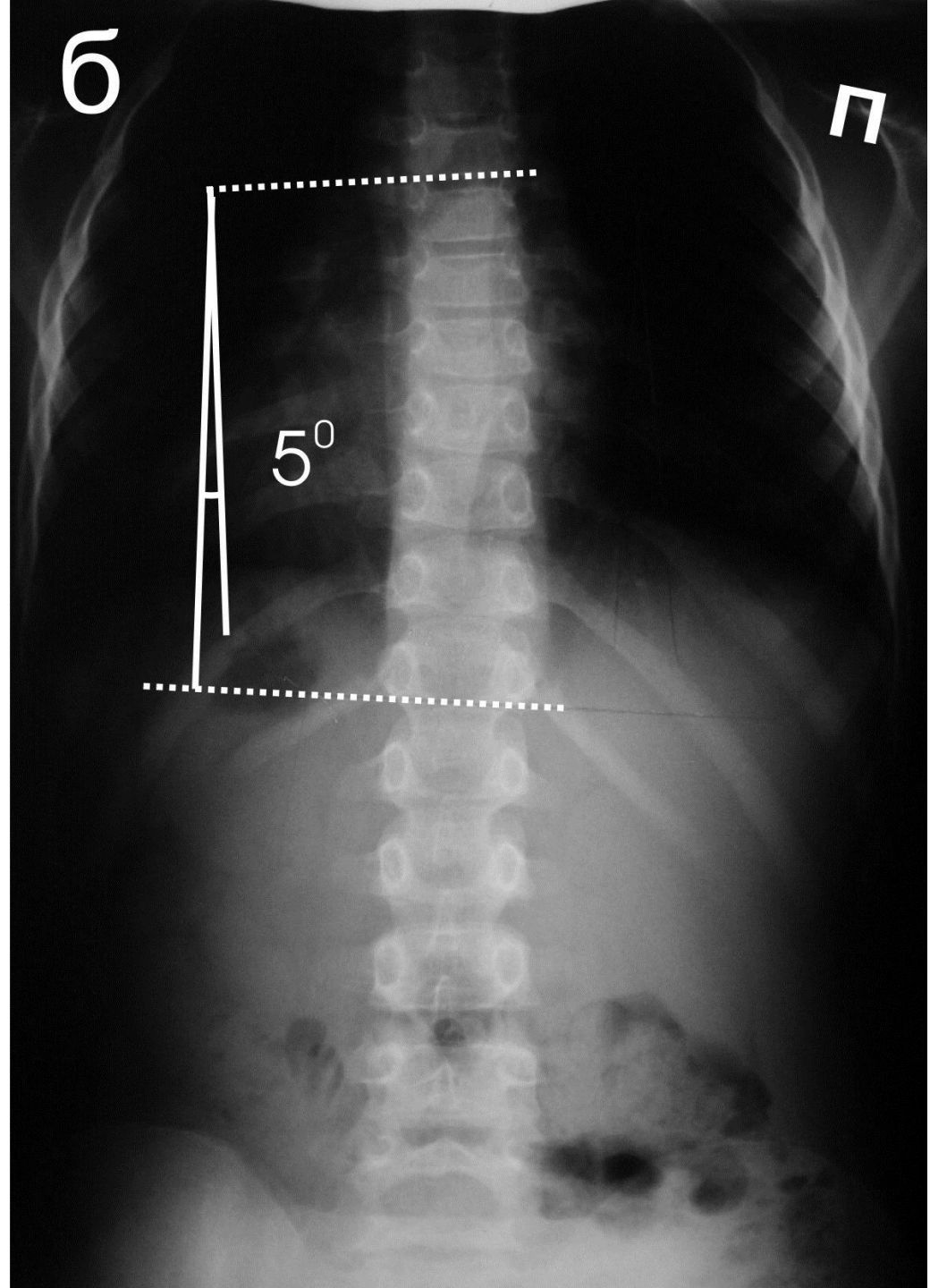
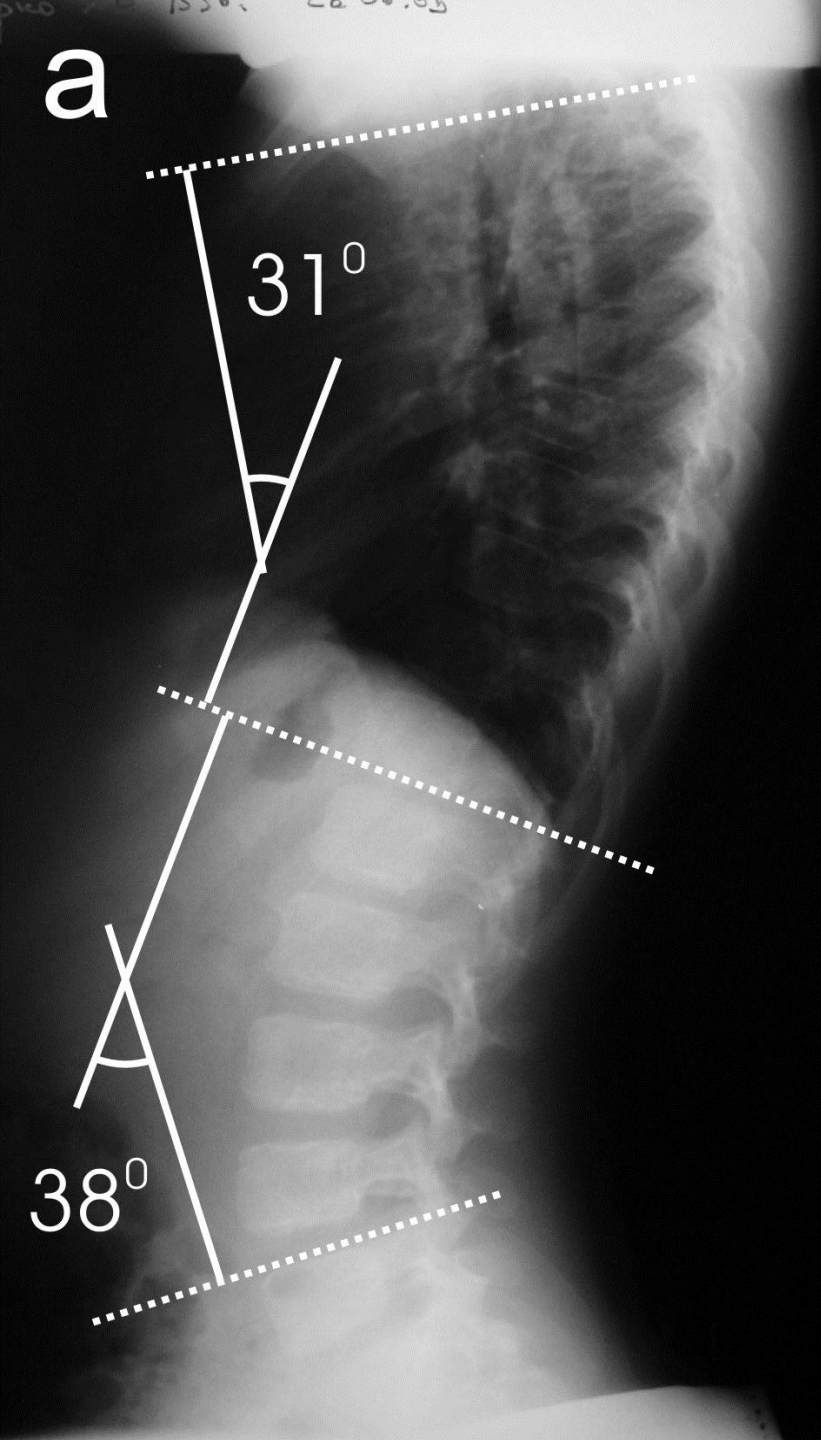
© 1983

A

13742

[Illegible handwritten signature]





Вопрос для самоконтроля:

- 1) Каким должен быть объем снимаемого объекта при выполнении снимков позвоночника у пациентов с диагнозом Сколиоз?
- 2) Критерии правильного выполнения снимков позвоночника при сколиозе?